

# ВИКОРИСТАННЯ РОЗЧИНУ ЕТАМБУТОЛУ ДЛЯ ВНУТРІШНЬОВЕННОГО ВВЕДЕННЯ (ІНБУТОЛ) В КОМПЛЕКСІ ЛІКУВАННЯ ХВОРИХ НА ХІМІОРЕЗИСТЕНТНИЙ ТУБЕРКУЛЬОЗ. КЛІНІЧНІ ВИПАДКИ

**М.Г. Тертишний**

*Сумський обласний протитуберкульозний диспансер*

**Резюме.** В статті наведені дані про 2 клінічні випадки мультирезистентного туберкульозу легень, при яких додавання в схему поліхіміотерапії розчину етамбутолу для внутрішньовенного введення дозволило в значній мірі покращити результати лікування та пришвидшити процес одужання пацієнтів. Зроблено висновок про доцільність включення розчину етамбутолу для внутрішньовенного введення в схему поліхіміотерапії туберкульозу.

**Ключові слова:** мультирезистентний туберкульоз легень, хіміотерапія, етамбутол.

## ИСПОЛЬЗОВАНИЕ РАСТВОРА ЭТАМБУТОЛА ДЛЯ ВНУТРИВЕННОГО ВВЕДЕНИЯ (ИНБУТОЛ) В КОМПЛЕКСЕ ЛЕЧЕНИЯ БОЛЬНЫХ ХИМИОРЕЗИСТЕНТНЫМ ТУБЕРКУЛЕЗОМ. КЛИНИЧЕСКИЕ СЛУЧАИ

**Н.Г. Тертишний**

**Резюме.** В статье приведены данные о 2 клинических случаях мультирезистентного туберкулеза легких, при которых добавление в схему полихимиотерапии раствора этамбутолу для внутривенного введения позволило в значительной степени улучшить результаты лечения и ускорить процесс выздоровления пациентов. Сделан вывод о целесообразности включения раствора этамбутолу для внутривенного введения в схему полихимиотерапии туберкулеза.

**Ключевые слова:** мультирезистентный туберкулез легких, химиотерапия, этамбутол.

## USE OF SOLUTION OF ETHAMBUTOL FOR INTRA- VENOUS INTRODUCTION (INBUTOL) IN A COMPLEX OF TREATMENT OF MDR TUBERCULOSIS. CLINICAL CASES

**M.G. Tertishnyy**

**Resume.** In the article information is resulted about 2 clinical cases of MDR lung tuberculosis at which adding to the chart of polychemotherapy of solution of ethambutol for intravenous introduction allowed largely to improve the results of treatment and accelerate the process of convalescence of patients. A conclusion is done about expedience of including of solution of ethambutol for intravenous introduction to the chart of polychemotherapy of tuberculosis.

**Key words:** MDR lung tuberculosis, chemotherapy, ethambutol.

**Адреса для листування:**

*Тертишний Микола Гаврилович,  
340030, Суми, вул. Перекопська, 15  
Сумський обласний протитуберкульозний диспансер*

Хіміорезистентні форми туберкульозу і особливо мультирезистентний туберкульоз є досить значною і суттєвою медичною і соціальною проблемою сьогодення.

Лікування хворих на хіміорезистентний туберкульоз відрізняється від лікування хворих, які виділяють мікобактерії туберкульозу (МБТ), чутливі до протитуберкульозних препаратів, за режимом хіміотерапії, препаратами, які до них включені, тривалістю лікування, великою частотою небажаних побічних ефектів, що в сукупності призводить до значного збільшення вартості курсу терапії.

Нами в схему лікування хворих на хіміорезистентний, а також мультирезистентний туберкульоз було включено розчин етамбутолу для внутрішньовенного введення (Інбутол, «ЮРІЯ-ФАРМ», Україна), який, на відміну від таблетованої форми етамбутолу, має 100% біодоступність (біодоступність етамбутолу в таблетках складає близько 75%), що надає можливість введення меншої дози препарату зі зниженням ризику розвитку побічних

ефектів, а також збільшену ефективність дії на МБТ шляхом швидкого створення необхідних терапевтичних концентрацій у туберкульозних вогнищах. Враховуючи те, що первинна резистентність МБТ до етамбутолу на сьогодні є низькою (менше 6%), а вторинна розвивається повільно, етамбутол включений до багатьох режимів протитуберкульозної терапії, включаючи лікування хворих з резистентними формами туберкульозу.

Наводимо два спостереження застосування Інбутолу в комплексному лікуванні хворих на туберкульоз.

Хвора А; 21 рік, хворіє на туберкульоз легень з березня 2008 р. Розпочала лікування за місцем проживання, але, в зв'язку з відсутністю чутливості мікобактерій до HRS і відсутністю позитивних рентгенологічних змін протягом лікування, 19.05.2008 р. була переведена в Сумський обласний протитуберкульозний диспансер з діагнозом: вперше діагностований туберкульоз (ВДТБ) (07.03.08) верхньої долі лівої легені (інфільтратив-

ний) Дестр+, МБТ+, М+, К+, Резист. I+ (HRS), Резист. II+ (Rb), Гіст 0, Кат.4, Ког. 1 (2008). У хворі 04.08.08 р. виникла профузна легенева кровотеча і 07.08.08 р. їй виконали оперативне втручання — резекція С1–1с верхньої долі лівої легені і резекція верхівкового сегменту нижньої долі. Випи-сана з відділення 19.12.2008 р. в задовільному стані.

В травні 2009 р. у хворі виникло кровохаркан-ня і 27.05.2009 р. вона була повторно госпіталізо-вана в легенево-хірургічне відділення Сумського обласного протитуберкульозного диспансеру. На оглядовій рентгенограмі ОГК від 26.05.09 р. (рис. 1.) і томограмі лівої легені від 10.06.09 р.

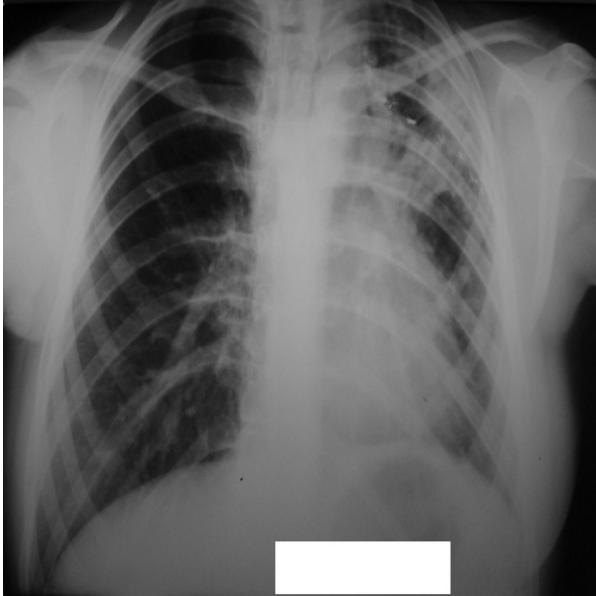


Рис.1. Оглядова рентгенограма хворої А. до лікування.

(рис. 2) визначили: зліва — стан після операції, на всьому протязі оперованої легені дисемінація вогнищ різної величини і інтенсивності, у верх-ньому легеновому полі порожнина розпаду  $1,5 \times 1,5$  см.

Хворій призначили лікування: амікацин (А), протамін (Pt), піразинамід (Z), офлоксацин (Of), гемостатичну та дезінтоксикаційну терапію.

До лікування 16.06.2009 р. додали Інбутолу (Е) у дозі 1000 мг/10 мл внутрішньовенно. Введення препарату проводили протягом 1 міс в комбінації з вищенаведеними препаратами. Після закінчен-ня місячного курсу Інбутолу при контрольному

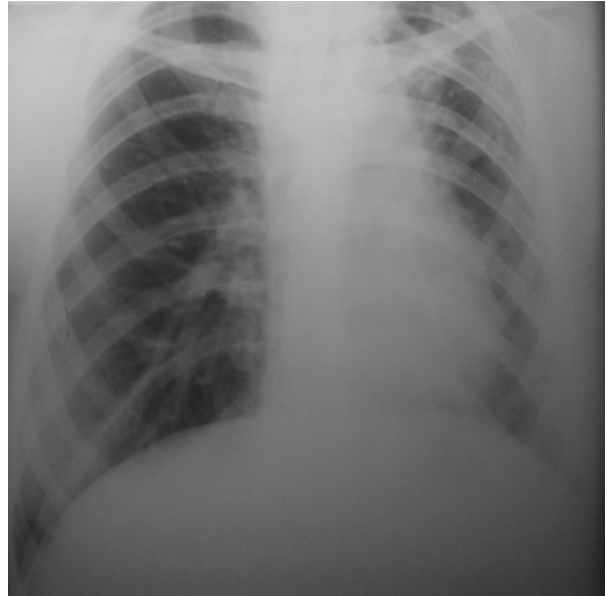


Рис. 3. Контрольна оглядова рентгенограма хворої А.

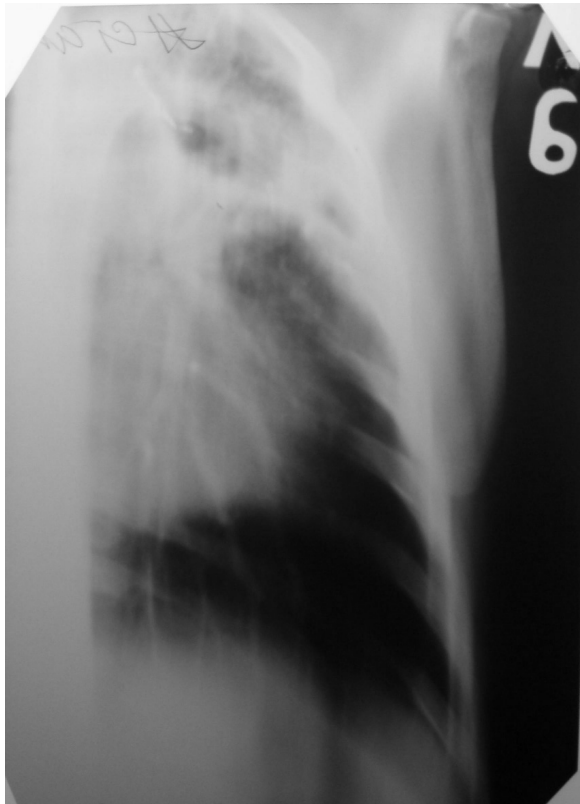


Рис. 2. Томограма лівої легені хворої А. до лікування.

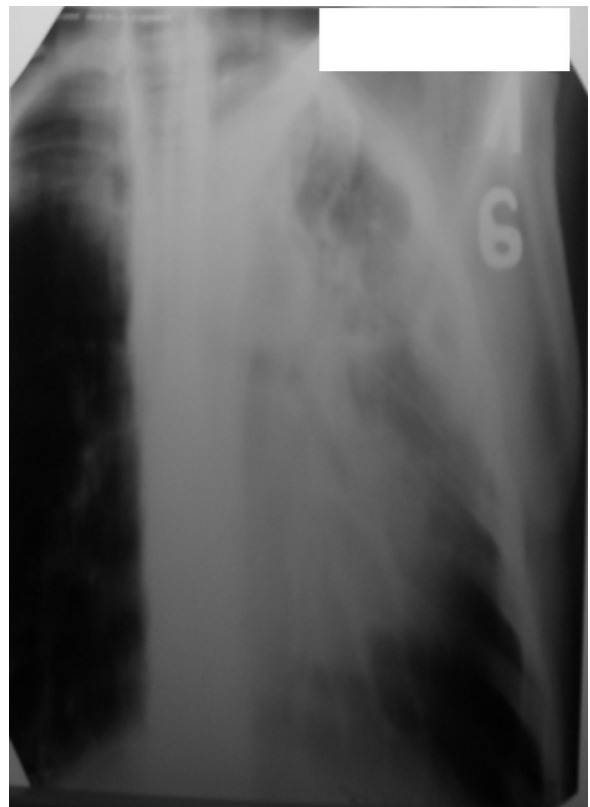

Рис. 4. Контрольна томограма лівої легені хворої А.

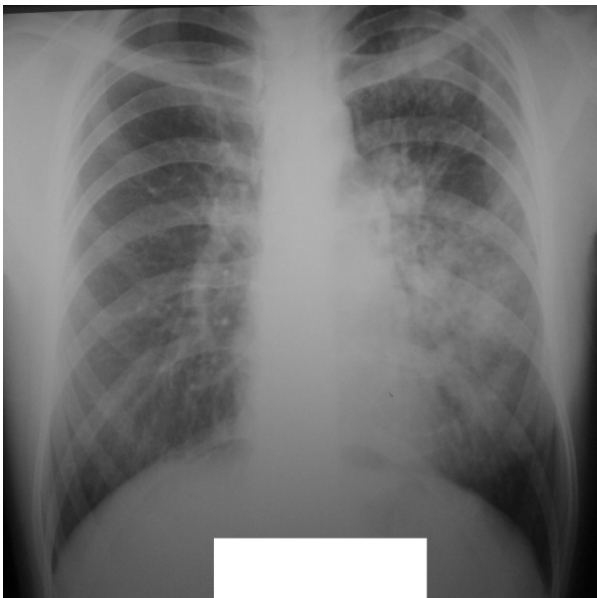

Рис. 5. Оглядова рентгенограма хворої Я. до лікування.

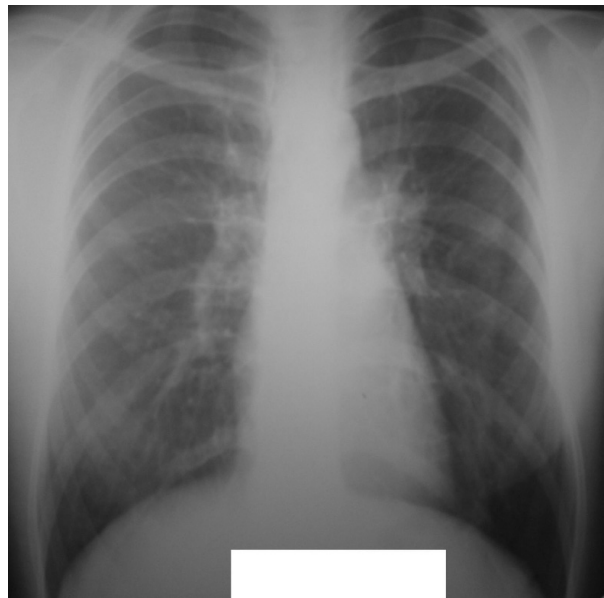

Рис. 6. Оглядова рентгенограма хворої Я. після лікування.

рентгенологічному обстеженні (рис. 3 та 4) визначили: у верхніх відділах деформація легеневого малюнку, пневмофіброз, дрібні щільні вогнища; деструктивних змін не має; лівий корінь деформований, підтягнутий вгору.

Хвора в задовільному стані виписана з відділення з рекомендацією продовжити лікування за місцем проживання.

Хвора Я. 33 р. Знаходилась на лікуванні в легенево-хірургічному відділенні Сумського обласного протитуберкульозного диспансеру з 09.09.2009 р. по 23.12.2009 р.

Діагноз: ВДТБ (09.09.09) лівої легені (інфільтративний), Дестр+, МБТ+, М-, К+, Резист. I+ ( S ), Резист. II -, Гіст. 0, Кат. 1, Ког. 3 (2009).

Хвора отримувала лікування: канаміцин (К), ізоніазид (Н), піразинамід (Z), рифампіцин (R), дезінтоксикаційну і симптоматичну терапію.

У зв'язку з відсутністю позитивної рентгенологічної динаміки після проведеного двохмісячного курсу лікування в схему лікування включили Інбутол у дозі 1000 мг/10 мл внутрішньовенно в кількості 30 інфузій з одночасним проведенням внутрішньоорганного електрофорезу.

По закінченні лікування у хворої значно зменшились симптоми інтоксикації, нормалізувалась температура тіла, збільшилась вага тіла на 3 кг.

За даними рентгенологічного обстеження, виконаного до (рис. 5) і після (рис. 6) проведеного лікування з застосуванням Інбутолу, визначається значне розсмоктування інфільтративних і вогнищевих змін, деструктивні зміни відсутні (відсутність деструктивних змін доведена при томографічному дослідженні легень).

Хвора в задовільному стані виписана з відділення з рекомендацією продовжити лікування за місцем проживання.

На даний час ми маємо 7 спостережень застосування Інбутолу в комплексній хіміотерапії хворих на хіміорезистентний та мультирезистентний туберкульоз легень. Не дивлячись на невелику кількість спостережень, в усіх випадках ми відзначали позитивну клінічну і рентгенологічну динаміку. Побічних дій при застосуванні препарату не визначали.

Вважаємо за доцільне включати в схему лікування хворих з вищезначеними формами туберкульозу розчин етамбутолу для внутрішньовенного введення (Інбутол) у дозі 1000 мг/10 мл 1 раз на добу.