О. П. Незгода, М. А. Тхоровський

ІНВАЗИВНИЙ АСПЕРГІЛЬОЗ — АКТУАЛЬНА ПРОБЛЕМА СУЧАСНОСТІ

Вінницький національний медичний університет ім. М. І. Пирогова

Аспергільоз — хвороба людини, мікоз, що викликається окремими видами пліснявих грибів роду Aspergillus та проявляється переважно ураженням системи органів дихання в результаті алергічної перебудови або деструктивного інфекційного процесу, який при певних умовах виходить за рамки цієї системи з розвитком дисемінації та специфічного ураження інших органів. Серед десятків видів різноманітних грибів, що виділяються з пилу та повітря побутових і лікарняних приміщень, аспергіли займають одне з перших місць. Рід грибів Aspergillus нараховує більш ніж 100 різних видів.

За період двох останніх десятиріч інвазивний аспергільоз (ІА) перетворився в одну із найважливіших проблем практичної охорони здоров'я. Так, за результатами Національного центру статистики охорони здоров'я США, відмічено зростання кількості летальних наслідків від інвазивних мікозів з 1557 випадків в 1980 році до 6534 у 1997 році (7 позиція замість 10 в структурі смертності населення від інфекційних ускладнень). При цьому експоненціальне збільшення летальності, що досягло 35,7 %, зафіксовано від аспергільозу [14]. За даними японської групи дослідників частота інвазії аспергілами органів, що була виявлена на автопсії, зросла з 29 % (1989 р.) до 45 % (1994 р.), в той же час частота інвазії кандидами знизилась з 41 % до 28 % [6]. Аналогічні дані отримані дослідниками із ФРН, а саме збільшення в 14 разів частоти виявлення інвазивного аспергільозу на автопсіях за 12-річний період (з 1978 по 1992 роки) [13].

Кількість госпіталізованих пацієнтів, що мають ризик розвитку ІА, невпинно продовжує збільшуватись [11]. Вірогідно, що це наслідок наркоманії та інших хронічних інтоксикацій, поширення ВІЛ/СНІДу, нераціонального використання антибіотиків широкого спектру дії, застосування сильнодіючих імуносупресивних препаратів у лікуванні автоімунних хвороб, агресивних режимів хіміотерапії при онкологічних хворобах, збільшення кількості виконуваних трансплантацій кісткового мозку та солідних органів, наявність супутнього хронічного захворювання легень [2, 3].

Бронхолегеневий аспергільоз зустрічається в усіх регіонах світу, складаючи 5—10 % серед хронічних бронхо- та пневмопатій, в тому числі серед хворих на туберкульоз і бронхіальну астму [12]. За звичай ІА легень діагностують після смерті хворих (82,3 % випадків). За даними аналізу автопсій хворих, що померли з 1986 по 2004 рік від туберкульозу легенів у Вінницькому ОТД, встановлено 4-х кратне збільшення випадків інвазивних мікотичних процесів. Поясненням такої тенденції може бути зростанням кількості хворих на імунодефіцитні стани.

Первинно інвазивні грибкові інфекції (ІГІ), що виникають на фоні зниження захисних сил організму хазяїна, інколи стають такими, що загрожують життю і асоціюються з високими показниками смертності. Ці інфекції можуть виникати і в позалікарняних умовах, але частіше вони розвиваються в стаціонарах і розглядаються як нозокоміальні інфекції.

Гриби Aspergillus мають відносно низький інвазивний потенціал, який не призводить до захворювання у людей з нормальним імунним захистом. Основна маса спор гриба, потрапляючи в організм, елімінується за рахунок мукоціліарного кліренсу. Залишки спор і міцелію фагоцитуються альвеолярними макрофагами. Ушкодження та елімінація гіфів гриба — завершується за допомогою нейтрофілів. Отже, при нормальному функціонуванні системи імунітету цього досить для захисту організму [4]. При порушеннях функції альвеолярних макрофагів та нейтрофілів (нейтропенія, знижена здатність фагоцитів продукувати перекисні форми кисню, а також знижена кисень-незалежна функція макрофагів), спори можуть проростати та формувати гіфи, що здатні до інвазії міцелію в навколишні тканини. Це збільшує контакт антигенів гриба зі специфічною імунною системою. У тому випадку, коли при цьому формується клітинна відповідь (Т-хелпери-1), специфічна імунна система здатна елімінувати гіфи та спори грибка і забезпечити протекцію в подальшому. В групу ризику потрапляють люди, генетично більш схильні до формування гуморальної відповіді на антигени гриба. У таких хворих інвазійний процес буде розвиватися на фоні достатньо високих титрів антитіл до білків антигена, при цьому як антитіла, так і Т-хелпери-2 не лише не є протективними, але можуть і посилювати патогенний процес у легенях [9].

На перших етапах ІА легень може перебігати без симптомів, і ознаки присутньої інфекції проявляються лише при прогресуванні мікозу. Найбільш раннім симптомом є кашель, який спочатку буває сухим, і лихоманка неправильного типу, потім можлива поява кашлю з домішками крові, болі в грудній клітині, задишка та швидко прогресуюча гіпоксемія. На рентгенограмах можуть спостерігатися двосторонні "матово-скловидні" інфільтрації, інвазії судинної системи легень (збудник ангіоінвазивний) з утворенням клиноподібної форми інфільтратів, пов'язаних з плеврою, що і призводить до інфаркту, утворення порожнин розпаду, в яких у подальшому можуть формуватися аспергіломи. При цій формі хвороби спостерігається дисемінація з утворенням віддалених вогнищ в інших органах. Сучасні методи діагностики ІА направлені на можливо швидше виявлення мікотичного процесу [7].

У всіх випадках необхідно проводити як мікроскопічне, так і культуральне дослідження бронхіальних змивів, хоча слід пам'ятати, що гриби Aspergillus висівають тільки від 8 до 34 % випадків ГІА [5]. Разом із тим, визначення культури гриба займає досить тривалий час (3—5 діб), тому керуватися тільки отриманням культури для початку терапії має певний ризик для життя хворого, і лікування у таких хворих слід починати негайно.

Високоспецифічним методом дослідження з високою діагностичною цінністю стосовно ІА у хворих з імуносупресією є отримання бронхоальвеолярного лаважу з цитологічним та бактеріологічним дослідженням і виявлення антигену (В-ІІ).

© Незгода О. П., Тхоровський М. А., 2008

Висів аспергилів при бактеріологічному дослідженні матеріалу, отриманого з дихальних шляхів (мокротиння, змиви з носу та ін.) в імунокомпетентного пацієнта зазвичай є свідченням колонізації, тоді як у хворого з імунною дисфункцією може вказувати на ІА. У випадку виявлення неясних інфільтратів у легенях при відсутності ефекту від антибактеріальної терапії виділення грибів роду Aspergillus в мокротинні повинно розглядатися як вірогідний етіологічний агент і потребує проведення специфічної терапії.

При встановленні діагнозу суттєве значення придають комп'ютерному томографічному дослідженню (КТ). Вважається, що КТ необхідна для ранньої діагностики в період, коли клінічні прояви ще мінімальні і неспецифічні. Мета — це виявлення вогнищ затемнення для наступної біопсії або оцінки ефекту терапії. Гострий ІА в групі ризику часто характеризується множинними вузликами 1—3 см в діаметрі, ущільненням з клиноподібною зоною некрозу. Вказані вузлики локалізуються периферично, часто на плевральній поверхні. Ущільнення тканини навколо вузлика (симптом ореола, німба або "вінчика" — halo sigh) що, по суті, є набряком або крововиливом навколо ішемічного вогнища і відноситься до ознак, що є раннім високоспецифічним сигналом ІА у хворих з високим ступенем ризику [Horger, 2005].

Діагностика захворювань, обумовлених грибами роду Aspergillus, ускладнюється також тим, що ці гриби є надзвичайно поширеними мікроорганізмами. Використання в діагностиці визначення антитіл до аспергіл дає різні результати. У пацієнтів групи ризику аналіз часто виявляється хибно негативним. Антитіла до Aspergillus spp. можуть бути виявлені у хворих ГІА, але чутливість і специфічність цих тестів дуже низька. В більшості випадків ГІА антитіла починають виявлятися, коли антифунгальна терапія вже проводиться і коли відмічається покращання стану хворих [5]. Більшу цінність мають повторні дослідження, при яких визначають як антитіла, так і антигени, однак немає чітких рекомендацій наскільки часто слід проводити такі дослідження.

В останнє десятиліття активно розробляють методики по використанню полімеразної ланцюгової реакції (ПЛР) для визначення антитіл в бронхоальвеолярному лаважі (БАЛ) і сироватці крові. Однак масових досліджень біологічних середовищ організму при ІА з застосуванням ПЛР небагато, і ці результати потребують додаткового підтвердження.

Наслідком інвазивного легеневого аспергільозу у пацієнтів з важкою імуносупресією за відсутності швидко розпочатого лікування до 7—14 дня після маніфестації хвороби є смерть внаслідок легеневої недостатності.

Збільшення ефективності лікування пов'язують з впровадженням в клінічну практику нового триазола — вориконазола, який володіє широким спектром антимікотичної дії. Вориконазол випускається в формах для внутрішньовенного (флакони 200 мл) и перорального (таблетки 50 и 200 мг) застосування. D. Denning та співавтори (1996) [4] застосовували вориконазол для лікування ІА легень у хворих з імуносупресією, у багатьох з яких лікування амфотерицином В та інтраконазолом не дало позитивного клінічного ефекту. Вориконазол вводили внутрішньовенно 4мг/кг/ добу два рази на день 7 днів, потім перорально 200 мг два рази на день. Автори відмічали позитивну клінічну динаміку у 74 % хворих.

Однак у наш час для лікування ІА препаратом вибору залишається амфотерицин В. Переваги віддають внутрішньовенному шляху введення, особливо на початку терапії у важких хворих, оскільки при цьому забезпечується повне поступлення препарату до організму. Мінімальна інгібуюча концентрація (МІК) амфотерицину В для грибів роду Aspergillus знаходиться на межі 0,5—2,0 мг/л. Слід зазначити, що застосування препарату обмежено через розвиток тяжких нефротоксичних реакцій і побічних ефектів.

Ліпосомальні препарати амфотерицину В здатні доставляти амфотерицин В деоксихолат безпосередньо в місце локалізації інфекції, і їх застосування асоціюється з меншим числом розвитку серйозних побічних ефектів. Інтраконазол показаний в якості терапії другого ряду в лікуванні ІА [1]. Призначають інтраконазол в дозі 100—400 мг/добу. Однак інтраконазол має не менш серйозні недоліки, ніж амфотерицин В. Це і відсутня форма для внутрішньовенного введення, що утруднює його призначення хворим, які не можуть ковтати і мають порушення абсорбції в шлунково-кишковому тракті, і необхідність проводити моніторинг сироваткової концентрації інтраконазолу для контролю його всмоктування.

Останнім часом для лікування інвазивних мікозів дозволено до застосування новий ехінокандин — каспофунгін (Кансідас), що випускається в лікарській формі для внутрішньовенного введення (флакон містить 50 мг препарату, який розводять в 0,9 % розчині хлориду натрія). Каспофунгін краще переноситься ніж амфотерицина В деоксихолат і характеризується широким спектром лікарської взаємодії з імуносупресивними препаратами [1]. Рекомендована доза: в перший день 70 мг один раз на добу, потім 50 мг один раз в день внутрішньовенно. Побічна дія препарата: лихоманка, флебіти, тромбофлебіти на місці введення, головний біль, тошнота, висипи на шкірі, помірне підвищення рівня ферментів печінки і випадки анафілаксії.

Не дивлячись на деякі невирішені проблеми застосування ехінокандинів при аспергільозі, ці препарати, без сумніву, можуть бути використані як препарати резерву або як компоненти комбінованої антифунгальної терапії в найбільш складних і резистентних до терапії випадках. Інші препарати із групи ехінокандинів, як мікафунгін і анідулафунгін, проходять клінічні випробування.

Клінічний випадок з практики. Хворий П., 1948 року народження, поступив 16.08.06. у легеневе відділення № 1 Вінницького обласного клінічного протитуберкульозного диспансеру (ВОКПТД) із скаргами на задишку змішаного характеру під час ходи, кашель із виділенням харкотиння слизистого характеру у помірній кількості, підвищення температури тіла до 38 °С. Зі слів хворого діурез 4—5 разів на добу, до 1,5 л. Стілець — один раз на добу, оформлений.

Anamnesis morbi: вважав себе хворим протягом двох останніх місяців перед госпіталізацією у Вінницький ОКПТД. Стан значно погіршився за тиждень, що спонукало хворого звернутися у ЦРЛ. Після проведення рентгенологічного обстеження ОГП були виявлені патологічні зміни дисемінованого характеру в легенях. Хворий був направлений у Вінницький ОТД.

Anamnesis vitae: наявність у себе туберкульозу чи тубконтакту хворий заперечував. Соціально-побутові умови вважав задовільними. Мешкав у приватному будинку із дружиною та дорослим сином. Палив багато, зловживав алкоголем, мали місце періодичні "запої". Алергологічний анамнез необтяжений. Профілактичне

Рис. 1. Оглядова рентгенограма хворого П.., 58 років, історія хвороби №1273. Дифузна дисемінація легень.

Рис. 3. Гриби aspergillus в легеневій тканині. Мікропрепарат хворого П., 58 років, історія хвороби №1273. Гематоксилін-еозин. х100.

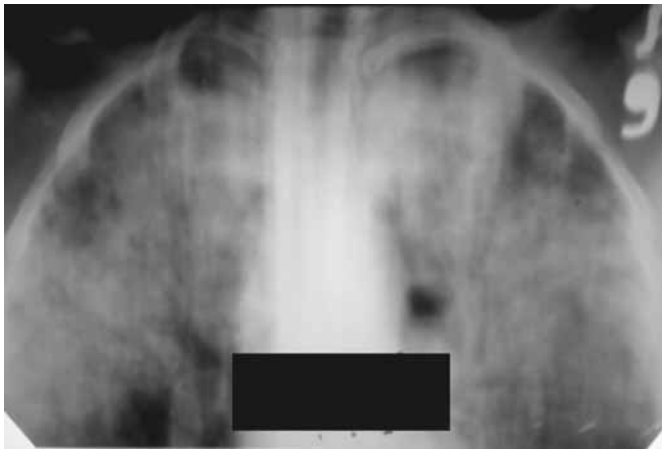

Рис. 2. Томографія верхніх часток легень (9 см) хворого П, 58 років, історія хвороби №1273. На фоні вогнищ інфільтрації ділянки деструкції легеневої тканини.

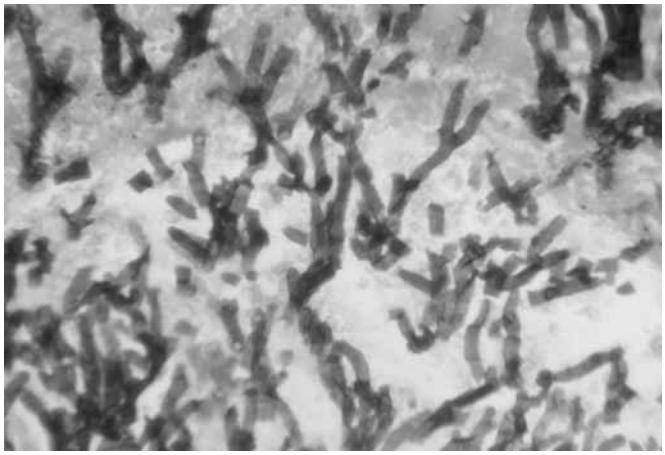

Рис. 4. Гриби aspergillus в легеневій тканині. Мікропрепарат хворого П., 58 років, історія хвороби №1273. Гематоксилін-еозин. х400.

флюорографічне обстеження ОГП — більше трьох років тому.

Об'єктивний статус при надходженні у відділення: свідомість ясна, адекватна. Загальний стан середнього ступеня тяжкості. Положення у ліжку активне. Хворий зниженого харчування, астенічної тілобудови. Шкіра і видимі слизові оболонки бліді. Склери субіктеричні. Тургор шкіри і тонус м'язів знижені. Периферичні лімфатичні вузли не пальпуються. Щитоподібна залоза не збільшена. Видимих деформацій кісток, суглобів не виявлено. Грудна клітка симетрична, обидві її половини беруть однакову участь в акті дихання. Перкуторно над легенями визначається укорочення легеневого звуку. При аускультації в легенях — дихання жорстке, на всьому протязі вислуховуються вологі різнокаліберні хрипи. ЧД — 25/хв, ритмічне. Тони серця приглушені, акцент II тону над легеневою артерією. Пульс — 98 на хв., ритмічний. АТ — 90/60 мм.рт.ст. Живіт м'який, спокійний. Печінка + 2 см., пальпація її безболісна. Селезінка не пальпується. Симптом Пастернацького — негативний з обох сторін.

Хворому проведені лабораторні обстеження: Загальний аналіз крові (17.08.06) : Нв — 109 г/л, Ер. — 4,0х10^{12}/л., лейк. — 26,8 х10^{9}/л., КП 0,8, еоз. — 0; пал. — 14 %; мієл. — 1 %; сегм. — 74 %; лімф. — 3 %; мон. — 8 %, ШОЕ — 48 мм/год. Анізоцитоз++. Пойкілоцитоз ++. Виражена токсична зернистість нейтрофілів. Загальний аналіз сечі без патологічних змін. Проведене дослідження мокроти на наявність кислотостійких паличок (МБТ) методом люмінесцентної мікроскопії 16.08.06 і 17.08.06, МБТ не виявило.

Оглядова рентгенограма ОГК (15.08.06) і серія томограм верхніх часток легень (7—9 см) (16.08.06): легеневі поля неоднорідно затемнені за рахунок вогнищево-інфільтративних змін, множинних каверн різних розмірів та форми. Корені легень інфільтровані, розширені, безструктурні (рис. 1. і рис. 2).

Після проведеного обстеження хворому був встановлений клінічний діагноз: вперше діагностований туберкульоз (16.08.06) обох легень (дисемінований) у фазі інфільтрації та розпаду (Дестр+), МБТ (—). ЛСН II ст., ендогенна інтоксикація, категорія диспансерного обліку №1.

Хворому була призначена терапія за 1-ю категорією: ізоніазід (0,3 г/добу), рифампіцин (0,6 г/добу), піразіна-

мід (1,5 г/добу), стрептоміцин (1,0 г/добу), вітаміни групи "В" ("B_1" і "B_6") в стандартних дозах, гепатопротектори, дезінтоксікаційна терапія та сульфокамфокаїн.

Призначена терапія була неефективною. 17.08.06. у хворого виник неконтрольований діурез, агресивна поведінка по відношенню до медперсоналу, наростали явища легенево-серцевої недостатності. 18.08.06. у хворого розвинулися ознаки алкогольного делірію та втрата свідомості, з приводу чого було призначене відповідне лікування. Але об 11.15 того ж дня пацієнт, не приходячи до свідомості, помер. На розтин тіло було відправлено із діагнозом: вперше діагностиваний туберкульоз (16.08.06) обох легень (дисемінований) у фазі інфільтрації та розпаду (Дестр +), МБТ (–), М (–), К(0). Легенево-серцева недостатність II ст. Набряк легень. Ендогенна інтоксикація. Метаболічна міокардіодистрофія. Кахексія. Вторинна анемія. Хронічний алкоголізм. Дисциркуляторна енцефалопатія змішаного генезу. Летальний наслідок 18.08.06.

Патологоанатомічний діагноз: Дисемінований аспергільоз легень. Кахексія. Набряк легень. Хронічний бронхіт в стадії загострення. Двобічний обмежений фіброторакс. Дифузний пневмосклероз. Хронічне легеневе серце (товщина міокарду правого шлуночка — 0,7 см).

Клініко-паталогоанатомічний епікриз: У хворого К. 1948 року народження мав місце аспергільоз легень з масивним ураженням всіх їх відділів, який ускладнився розвитком кахексії та набряком легень. Наростаюча легенева недостатність стала безпосередньою причиною смерті. Її розвитку сприяла також наявність хронічного бронхіту.

Має місце розбіжність клінічного та патологоанатомічного діагнозів по основному захворюванню — прижиттєво не діагностовано аспергільоз легень (морфологічних ознак туберкульозу не виявлено). Причини розбіжності — важкий випадок діагностики, короткочасне перебування у стаціонарі. Категорія розбіжності 2.

Висновки

В умовах зростання кількості хворих на інвазивний аспергильоз, різновидність його клінічних симптомів, достатньо низька специфічність рентгенологічних і лабораторних ознак створюють певні труднощі для лікарів-рентгенологів, пульмонологів, фтизіатрів при постановці діагнозу даного захворювання, погіршують прогноз і навіть приводять до летальних наслідків.

Це потребує подальшого накопичення досвіду і більш детального вивчення даної патології.

ЛІТЕРАТУРА

1. *Белоусов Д. Ю., Манешина О. А.* Терапия инвазивного аспергиллеза: обзор//Антибиотики и химиотерапия. — 2006. — Т. 51, № 3–4. — С. 26–46.
2. *Инвазивный* аспергиллез у иммунокомпрометированных больных / Г. А. Клясова, Н. А. Петрова, Г. М. Галстян и др. // Тер. архив. — 2003. — № 7. — С. 63–68.
3. *Defining* opportunistic invasive fungal infections in immunocompromised patients with cancer and hematopoietic stem cell transplants: an international consensus / S. Ascioglu, J. Rex, B. de Pauw et al. //Clin. Infec. Dis. — 2002. — 34. — P. 7–14.
4. *Denning D.W.* Therapeutic outcome in invasive aspergillosis //Clin. Infec. Dis. — 1996. — Vol. 23. — №3. — P. 608–615.
5. *Denning D. W.* Invasive aspergillosis.// Clin. Infec. Dis. — 1998. — Vol. 26. — P. 781–803.
6. *Epidemiology* of visceral mycosis: analisis of data in annual of the pathological autopsy cases in Japan /T. Yamazaki, H. Kume, S. Murase et al. // J. Clin. Microbiol. — 1999. — Vol. 37. — P. 1732–1738.
7. *Fungal* infections: A growing threat. / D. M. Dixon, M. M. McNeil, M. L. Cohen et al. // Pub. Health Rep. — 1996. — Vol. 111: 3. — P. 226–235.
8. *Groll A. H., Walsh T. J.* Uncommon opportunistic fungi: new nosocomial threats// Clin. Microbiol. Infect. — 2001.- Vol. 7, Suppl 2. — P. 8–24.
9. *Infectious* Diseases Working Party (AGIHO) of the German Society of Hematology and Oncology (DGHO). Diagnosis and antimicrobial therapy of pulmonary infiltrates in febrile neutropenic patients — guidelines of the Infectious Diseases Working Party (AGIHO) of the German Society of Hematology and Oncology (DGHO) / G. Mashmeyer, T. Beinert, D. Buchheidt et al. // Ann. Hematol. — 2003. — Vol. 82, Suppl. 2. — P. 118–126.
10. *Invasive* pulmonary aspergillosis: frequency and meaning of the "hypodense sign" on unenhanced CT / M. Horger, H. Einsele, U. Schumacher et al. //Br. J. Radiol. — 2005. — Vol. 78. — P. 697–703.
11. *Kontoyiannis D., Mantadakis E., Samonis G.* Systemic mycosis in the immunocompromised host: an apdate in antifungal therapy // J. Hosp. Infect. — 2003. — Vol. 53. — P. 243–258.
12. *Lin S., Schranz J., Teutsch S. M.* Aspergillosis case-fatality rate: Systematic review of the literature.// Clin. Infec. Dis. — 2001. — Vol. 32. — P. 358–366.
13. *Trends* in the postmortem epidemiology of invasive fungal infections at a university hospital / A. Groll, P. Shan, C. Menzel et al. // J. Infect. — 1996. — Vol. 33. — P. 23–32.
22. *Trends* in mortality due to invasive mycotic diseases in the United States, 1980-1997 / M. McNeil, S. Nash, R. Hajjeh et al. // Clin. Infec. Dis. — 2001. — Vol. 33. — P. 641–647.

ІНВАЗИВНИЙ АСПЕРГІЛЬОЗ — АКТУАЛЬНА ПРОБЛЕМА СУЧАСНОСТІ

О. П. Незгода, М. А. Тхоровський

Резюме

За останні два десятиріччя спостерігається зростання захворюваності і летальності від інвазій, викликаних грибами. Особливо високий ризик летальності зафіксовано від аспергільозу. Групу ризику складають особи з порушенням імунної відповіді. Зросла частота бронхолегеневого аспергільозу, однак можливість аспергільозної пневмонії в популяції недооцінюється і може виявитися знахідкою на автопсії. Автори наводять дані про епідеміологію, клінічний перебіг, сучасний стан діагностики та лікування інвазивного аспергільозу і досліджують діагностично важкий випадок дисемінованого аспергільозу, що призвів до летального наслідку.

INVASIVE ASPERGILLOSIS — AN ISSUE OF THE DAY

O. P. Nezgoda, M. A. Tchorovsky

Summary

The growing indices of morbidity and lethality due to fungal invasions have been observed during the last 20 years. Especially high risk of lethality had been registered due to aspergillosis. The group of risk consists of immunocompromised people. The rate of broncho-pulmonary aspergillosis have been increased, however the possibility of Aspergillus pneumonia have been underestimated and the condition could only be diagnosed at autopsy. Authors present data of epidemiology, clinical forms, current diagnostics and treatment of invasive aspergillosis and a clinical case of severe disseminated aspergillosis with lethal outcome.