Э. М. Ходош, С. Л. Грифф

СИСТЕМНЫЕ ВАСКУЛИТЫ: ГРАНУЛЕМАТОЗ С ПОЛИАНГИИТОМ (ГРАНУЛЕМАТОЗ ВЕГЕНЕРА)

Харьковская медицинская академия последипломного образования
Городская клиническая больница №13, г. Харьков
Інститут патології HELIOS Kliniken Berlin, Берлін, Німеччина

СИСТЕМНІ ВАСКУЛІТИ: ГРАНУЛЬОМАТОЗ ІЗ ПОЛІАНГІЇТОМ (ГРАНУЛЬОМАТОЗ ВЕГЕНЕРА)

Е. М. Ходош, С. Л. Гріфф

Резюме

Гранульоматоз із поліангіїтом (ГПА) — це захворювання, основою якого є аутоімунне гранульоматозне запалення стінок судин (васкуліт), захоплююче дрібні і середні кровоносні судини — артерії, артеріоли, венули і капіляри — з залученням верхніх дихальних шляхів, очей, нирок, легень та інших органів. ГПА відноситься до гетерогенної групи системних васкулітів.

Питання лікування хворих на ГПА відносяться до сфери компетенції ревматологів. Разом з тим, клінічна семіотика ГПА обумовлена ураженням верхніх дихальних шляхів, трахеї, бронхів і паренхіми легень, в зв'язку з чим хворі зазвичай направляються для обстеження до отоларингологів і пульмонологів. Таким чином, проблема своєчасної діагностики ГПА має мультидисциплінарний характер.

У представленому огляді зазначено місце ГПА в сучасній номенклатурі СВ, прийнятій на 2-й Міжнародній консенсусній конференції (Чапел-Хілл) в 2012 році, викладені питання епідеміології, патогенезу, патоморфології, клініки, діагностики і лікування ГПА.

Докладно викладені питання патоморфології ГПА, можливі причини формування і структура гранульом та інфільтратів, що визначають клінічні прояви, перебіг і прогноз захворювання.

Стаття призначена для практикуючих пульмонологів, ревматологів, терапевтів та радіологів.

Ключові слова: системні васкуліти, гранульоматоз із поліангіїтом, патогенез, патоморфологія, клінічні симптоми, діагностика, лікування.

Укр. пульмонол. журнал. 2019, № 3, С. 52–57.

Ходош Едуард Михайлович
Харківська медична академія післядіпломної освіти
Канд. мед. наук, доцент
Міська клінічна лікарня №13, м. Харків
Завідувач пульмонологічним відділенням № 1
137, проспект Гагаріна, 61000, Харків
Тел.: 057 725-07-43, факс: 057 725-07-43, gen.khodosh@gmail.com

SYSTEMIC VASCULITIS: GRANULOMATOSIS WITH POLYANGIITIS (WEGENER'S GRANULOMATOSIS)

E. M. Khodosh, S. L. Griff

Abstract

Granulomatosis with polyangiitis (GPA) is a disease, based on autoimmune granulomatous inflammation of vascular wall (vasculitis), involving small and medium blood vessels – arteries. arteriolae, venulae and capillaries of upper respiratory tract, eyes, kidneys, lungs and other organs. GPA belongs to geterogenous group of systemic vasculitis.

The care for patients with GPA is provided by rheumatologists. At the same time, clinical picture of GPA include the symptoms attributed to the lesions of upper airways, trachea, bronchi and lung parenchyma, which make the patients to refer to HEENT physicians and pulmonoloogists. Thus, the problem of the diagnosing of GPA has the multidisciplinary background.

This review defines the place of GPA in current nomenclature of systemic vasculitis, adapted at 2nd International consensus conference (Chapel-Hill) in 2012, referring the issues of epidemiology, pathogenesis, morphology, clinical course, diagnosis and treatment.

The authors highlighted the pathomorphology of GPA, possible etiology and structure of granuloma and infiltrates, determining clinical manifestations, a course and the outcome of the disease.

The article is dedicated to practicing pulmonologists, rheumatologists, physicians and radiologists.

Key words: systemic vasculitis, granulomatosis with polyangiitis, pathogenesis, pathomorphology, clinical symptoms, diagnosis, treatment.

Ukr. Pulmonol. J. 2019;3: 52–57.

Eduard M. Khodosh
Kharkiv Medical Academy postgraduate education
MD, PhD, associate professor
City Clinical Hospital №13, Kharkiv
Head of the Pulmonology Department # 1
137, Gagarin Avenue, 61000, Kharkiv
Tel.: 057 725-07-43, fax: 057 725-07-43, gen.khodosh@gmail.com

Вопросы лечения больных гранулематозом с полиангиитом (ГПА) относятся к сфере компетенции ревматологов. Вместе с тем, клиническая семиотика ГПА обусловлена поражением верхних дыхательных путей, трахеи, бронхов и паренхимы легких, в связи с чем больные обычно направляются для обследования к отоларингологам и пульмонологам. Таким образом, проблема своевременной диагностики ГПА имеет мультидисциплинарный характер [1].

Гранулематоз с полиангиитом (ГПА) — это заболевание, основой которого является аутоиммунное гранулематозное воспаление стенок сосудов (васкулит), захватывающее мелкие и средние кровеносные сосуды — артерии, артериолы, венулы и капилляры — с вовлечением верхних дыхательных путей, глаз, почек, лёгких и других органов.

© Ходош Э. М., Грифф С. Л., 2019
www.search.crossref.org
DOI: 10.31215/2306-4927-2019-105-3-52-57

Первое наблюдение и описание системного васкулита относится к 1897 году и принадлежит шотландскому отоларингологу Питеру МакБрайду (Peter McBride).

В 1931 году патолог Клингер (Heinz Karl Ernst Klinger) описал пациента с артритом, экзофтальмом, воспалением верхних дыхательных путей (ВДП), седловидной деформацией носа, гломерулонефритом и поражением лёгочной ткани. Гистологически определялся васкулит с формированием гранулем. Клингер расценил эти изменения разновидностью узелкового полиартериита, а не отдельной нозологической формой.

Друг Клингера, с которым он жил в одной комнате студенческого общежития, Фридрих Вегенер (Friedrich Wegener), тоже патолог, в 1936 г. исследовал трех пациентов с аналогичными симптомами и выделил это заболевание в отдельную патоморфологическую и нозологическую форму. Всего Вегенер описал семь случаев васкулита мелких сосудов с гранулематозным воспалением.

В 1954 году американские врачи Г. Гудман и Дж. Чарг (G.C. Godman и J. Churg) выделили триаду патологических признаков гранулематоза Вегенера: системный некротизирующий васкулит, системное гранулематозное некротизирующее воспаление дыхательных путей и некротизирующий гломерулонефрит.

Переименование гранулематоза Вегенера в гранулематоз с полиангиитом (ГПА) было вызвано назревшей необходимостью пересмотра классификации болезней с упразднением эпонимической терминологии [2].

ГПА относится к гетерогенной группе системных васкулитов (СВ).

СВ относятся к числу относительно редких заболеваний — распространенность колеблется от 0,4 до 14 и более случаев на 100 тыс. человек. СВ объединяют гетерогенную группу острых и хронических заболеваний, важнейшими патоморфологическими признаками которых являются воспаление и некроз сосудистой стенки [3]. Диагностировать васкулит сложно вследствие широкого спектра клинических проявлений, которые зависят от преобладающего размера пораженных сосудов, вовлеченных органов и систем, выраженности воспалительного процесса [4]. Однако следует помнить о вторичных причинах возникновения СВ, например об инфекциях, злокачественных опухолях, системных заболеваниях соединительной ткани или реакциях на применение лекарственных препаратов. При некоторых формах СВ описаны «триггерные» факторы, например инфицирование вирусом гепатита В при узелковом периартериите, вирусом гепатита С при эссенциальном криоглобулинемическом васкулите.

В таблице представлена классификация СВ, опубликованная в 2013 г. по результатам 2-й Международной консенсусной конференции (Чапел-Хилл), и новыми направлениями в лечении васкулитов, особенно рефрактерных форм [5].

Эпидемиология ГПА

Традиционно ГПА считается редким заболеванием, распространенность которого в США составляет 25–60, а заболеваемость — 3–12 случаев на 1 млн населения. Однако за последние 30 лет отмечено увеличение заболеваемости в 4 раза [6]. Сравнительно недавно проведенные эпидемиологические исследования, показали диспропорции в распространенности и частоте новых случаев гранулематоза с полиангиитом в зависимости от географической широты. Так, данные, полученные в европейских странах, показывают меньшую частоту ежегодной регистрации новых случаев на юге Европы, в Испании (4,9 случаев на 1 млн населения в год) в сравнении с аналогичными показателями в северных странах — Великобритании (10,6 случаев на 1 млн населения в год) и Норвегии (10,5). Дебют заболевания возможен в любом возрасте, но чаще — в 40–65 лет, крайне редко данная патология встречается в детском возрасте. В европейской популяции заболевание встречается в 1,5 раза чаще у мужчин [7].

Этиология и патогенез

Несмотря на многолетнее изучение этого заболевания, этиология ГПА остается неизвестной. В таких ситуациях в медицине, как правило, принято говорить о вероятной «мультифакторной» природе болезни, подразумевая при этом то, что заболевание развивается в результате критического сочетанного воздействия нескольких факторов: воздействия антигена (-ов) одного или нескольких микроорганизмов или иммуногенных химических субстанций в условиях неблагоприятного гормонального фона и возможной генетической предрасположенности. Типичное начало болезни с поражения верхних дыхательных путей, придаточных пазух носа, среднего уха, гортани и легких поддерживает идею об этиологической роли респираторных патогенов и вновь побуждает исследователей

Таблица

Классификация СВ (рекомендации 2-й Международной консенсусной конференции, Чапел-Хилл, 2012) [5]

Группа васкулитов	Основные нозологические формы
Васкулиты с поражением крупных сосудов	Артериит Такаясу Гигантоклеточный артериит
Васкулиты с поражением сосудов среднего калибра	Узелковый периартериит Болезнь Кавасаки
Васкулиты с поражением мелких сосудов	АНЦА-ассоциированные васкулиты (гранулематоз с полиангиитом (гранулематоз Вегенера), микроскопический полиангиит, эозинофильный гранулематоз с полиангиитом (болезнь Чарга–Стросса) Иммунокомплексные васкулиты (анти-БМК-ассоциированная болезнь, криоглобулинемический васкулит, IgA-васкулит (болезнь Шенлейна–Геноха), гипокомплементный уртикарный васкулит (анти-C1q-ассоциированный васкулит)
Васкулиты с поражением сосудов различного калибра	Болезнь Бехчета Синдром Когана
Васкулиты с поражением одного органа	Кожный лейкоцитокластический васкулит Первичный васкулит центральной нервной системы Изолированный аортит Другие заболевания
Васкулиты, ассоциированные с системными заболеваниями	Волчаночный васкулит Ревматоидный васкулит Васкулит при саркоидозе Васкулит при других системных заболеваниях
Васкулиты с установленной этиологией	Криоглобулинемический васкулит, ассоциированный с HCV-инфекцией Васкулит, ассоциированный с гепатитом В Сифилис-ассоциированный аортит Лекарственно-индуцированный иммунокомплексный васкулит Лекарственно-индуцированный АНЦА-васкулит Васкулит, ассоциированный со злокачественными новообразованиями Другие заболевания

Примечание. HCV – вирус гепатита С.

к поиску конкретного инфекционного агента. На этом фоне привлекают к себе внимание сообщения голландских авторов о возможном значении инфицированности слизистой оболочки полости носа золотистым стафилококком (*Staphylococcus aureus*) в качестве фактора риска рецидивирующего течения ГПА [8]. Однако признать этот микроорганизм настоящим этиологическим фактором болезни сложно, учитывая постоянное его присутствие в так называемом «микробном пейзаже» здоровой кожи человека, и, напротив, непостоянство выявления в полости носа у больных.

В патогенезе ведущее место отводится образованию антинейтрофильных цитоплазматических антител (АНЦА) с последующим развитием опосредованного нейтрофилами повреждения эндотелиальных клеток. Термином «АНЦА» обозначают аутоантитела, специфичные по отношению к протеинам, находящимся внутри цитоплазматических гранул нейтрофилов и лизосом моноцитов. Методом непрямой иммунофлюоресценции при исследовании фиксированных спиртом человеческих нейтрофилов были выявлены три типа свечения: цитоплазматический (цАНЦА), перинуклеарный (пАНЦА) и гомогенный (аАНЦА). Первый тип антител оказался специфичным в отношении протеиназы-3 (ПР3), второй тип — миелопероксидазы (МПО). Гомогенный тип свечения характеризует так называемые атипичные АНЦА, значение которых остается неясным до настоящего времени [9]. В ходе взаимодействия АНЦА с цитоплазматическими антигенами протеиназы-3 и миелопероксидазы нейтрофилов индуцируется адгезия последних к стенке сосудов, а также их дегрануляция с образованием свободных кислородных радикалов, токсических гранулярных продуктов и активацией каскадных воспалительных систем. При гранулематозе с полиангиитом в качестве антигенов для АНЦА выступает сериновая протеиназа-3 (ПР3-цАНЦА). Также в группу АНЦА-васкулитов входят микроскопический полиангиит и эозинофильный гранулематоз с полиангиитом (Чарга-Стросса), при которых преимущественно определяются антитела к миелопероксидазе (МПО-АНЦА). У пациентов с ГПА в активной фазе ПР3-цАНЦА выявляется в 80–90 %.

К развитию клинических проявлений ГПА приводят два процесса, протекающие в сосудах при васкулите. Это разрушение стенки сосуда с её разрывом и кровоизлиянием в окружающие ткани и повреждение эндотелия с образованием тромбов и ишемическим поражением тканей, кровоснабжение которых обеспечивается данным сосудом [10].

Патоморфология

При всех васкулитах общими находками являются инфильтрация воспалительными клетками (воспаление) сосудистой стенки с деструкцией эластической пластинки (при поражении артерий или вен), которые часто сопровождаются фибриноидным некрозом. В эндотелиальном слое стенки сосуда могут наблюдаться изменения с нарушением структуры клеток на электронномикроскопическом уровне, даже гибелью клеток эндотелия и субэндотелиальным воспалением (эндотелиитом). Тип воспаления может широко варьировать, наблюдаются нейтрофильные, эозинофильные, лимфоплазматические или смешанные инфильтраты. Особенно важно идентифицировать гранулематозное воспаление, морфологически проявляющееся плохо сформированными гранулемами, состоящими из эпителиоидных гистиоцитов и многоядерных гигантских клеток [11, 12].

Гранулемы развиваются в результате очаговой пролиферации клеток преимущественно мононуклеарного происхождения. Эти образования представляют собой скопление эпителиоидных клеток и лимфоцитов, среди которых иногда обнаруживаются многоядерные гигантские клетки. Эпителиоидные клетки отличаются от обычных макрофагов большим объёмом цитоплазмы, заполненной вакуолями и лизосомами, а также характерными вытянутыми ядрами [13].

При гранулематозных процессах гранулемы образуются в ответ на бактериальную или грибковую инфекцию, когда организм не может справиться с инфекционным агентом (например, Mycobacterium tuberculosis или Hystoplasma capsulatum), а также на вещества, которые вызывают клеточный, а не гуморальный, тип чувствительности. Попав в очаг повреждения, макрофаги захватывают патогенный агент и активируются. Активированные макрофаги выделяют хемокины для привлечения новых макрофагов и лимфоцитов. В то же самое время, активированные макрофаги под действием как собственных цитокинов, так и тех, что образуются вновь прибывшими лимфоцитами и макрофагами, превращаются в клетки, которые теряют подвижность и остаются в области гранулёмы. Под действием γ-интерферона некоторые эпителиальные клетки сливаются друг с другом с образованием гигантских многоядерных клеток [13].

Наряду с гранулемами образуются и диффузные тканевые инфильтраты. Преобладающим типом клеток в инфильтратах являются: макрофаги, эпителиоидные клетки, гигантские многоядерные клетки, как по типу инородных тел, так и клетки Пирогова-Лангханса [12].

Клиника

Для классической картины ГПА характерна триада признаков: поражение верхних дыхательных путей, легких и почек. Однако первые проявления заболевания разнообразны. Как правило, диагноз устанавливается достаточно поздно, что объясняется отсутствием специфических признаков на начальных этапах заболевания. Чаще заболевание начинается постепенно, у 90 % больных в дебюте наблюдается поражение верхних дыхательных путей в виде хронического риносинусита в сочетании с неспецифическими симптомами, такими как субфебрилитет, снижение массы тела, слабость, утомляемость, миалгии и артралгии. На начальной стадии заболевания больные жалуются на заложенность носа, сухость и скудные слизистые выделения, которые в скором времени становятся гнойными, а затем появляется примесь крови. У некоторых пациентов с грануляциями в носовой полости и разрушением носовой перегородки наблюдаются носовые кровотечения. Одним из характерных симптомов ГПА является образование гнойно-кровянистых корок буро-коричневой окраски. Удаляются они в виде слепков, при этом слизистая истончается и приобретает синюшно-красный цвет, а местами наблюдается некротизация тканей. С развитием воспалительного процесса количество корок увеличивается, и они приобретают неприятный, гнилостный запах. В некоторых случаях в носовых ходах наблюдается образование грануляционной ткани, которая имеет ярко-красный цвет, контактно кровоточит. Чаще всего она располагается на раковинах, а также в верхних хрящевых отделах носовой перегородки, несколько реже местом её локализации становится задний отдел носовой перегородки. Характерным является изъязвление слизистой оболочки в передних отделах

носовой перегородки. В начале заболевания язва находится на поверхности, но постепенно углубляется и доходит до хряща. При дальнейшем прогрессировании образуется перфорация носовой перегородки, на краях которой располагается грануляционная ткань, формируется «седловидная» деформация носа. У трети пациентов наблюдается поражения уха, но средний отит только в редких случаях является первым признаком заболевания. Гораздо реже встречаются язвенно-некротические изменения в гортани, глотке и трахее. При этом слизистая оболочка гиперемирована, а на небных дужках, миндалинах, мягком небе и задней стенке глотки появляются бугорки, которые быстро изъязвляются. Эрозированную поверхность покрывает налет, который имеет серо-желтый цвет и трудно снимается, а поверхность под ним кровоточит. Пациенты жалуются на охриплость, боли в горле, отмечается стридорозное дыхание [14].

Системное поражение при ГПА достаточно часто проявляется как сочетание ринологических и офтальмологических симптомов. Вовлечение органа зрения по данным разных авторов наблюдается в 28–52 % и проявляется как конъюнктивит, кератит, дакриоцистит, увеит, склерит. Болезнь часто распространяется на орбиту, вызывая картину орбитального новообразования с экзофтальмом, хемозом, ограничением подвижности глаза, понижением зрения вплоть до слепоты, порой разрушением глазного яблока [15].

Поражение легких при гранулематозе с полиангиитом наблюдается у 80–90 % пациентов и иногда может быть первым проявлением болезни. К клиническим особенностям поражения легких при ГПА можно отнести, как правило, скудную аускультативную симптоматику и нередко отсутствие кашля, одышки даже при наличии выраженных рентгенологических изменений. По данным некоторых авторов, в 34 % случаев поражение легких является асимптомным [16].

Поражение почек является важным диагностическим маркером ГПА. На момент установления диагноза поражение почек отмечается у 20–80 % пациентов, а при дальнейшем наблюдении — у 94 % [17]. Клинически наблюдается нефротический, мочевой синдром с гематурией, протеинурией и цилиндрурией с последующим развитием ХПН. Морфологически поражение почек при ГПА соответствует диффузному некротизирующему гломерулонефриту. Типичным для поражения почек при ГПА является редкость артериальной гипертензии, эта особенность может быть полезной для дифференциальной диагностики с другими некротизирующими васкулитами [18].

При ГПА могут наблюдаться поражения различных органов и систем. В ранней стадии болезни часто наблюдаются неспецифические артралгии, артриты крупных и мелких суставов без выраженной деформации. Кожные проявления при ГПА встречаются нечасто и представлены пальпируемой пурпурой, изъязвлениями, папулами. Поражение периферической нервной системы представлено периферическими мононевритами, имеющими смешанный (сенсорный и моторный) характер. Центральная нервная система поражается редко [14, 19].

В течении ГПА принято выделять следующие стадии:

I — риногенний гранулематоз (гнойно-некротический, язвенно-некротический риносинусит, назофарингит, ларингит, деструкция костной и хрящевой перегородки носа);

II — легочная стадия (распространение процесса на легочную ткань);

III — генерализованное поражение (поражение дыхательных путей, легких, почек, сердечно-сосудистой системы, желудочно-кишечного тракта;

IV — терминальная стадия (почечная и легочно-сердечная недостаточность, приводящая к летальному исходу) [20].

Радиологические симптомы

Предпочтительным методом исследования легких у больных ГПА является многосрезовая компьютерная томография легких органов грудной полости (МСКТ ОГП), позволяющая визуализировать минимальные проявления поражения паренхимы легких. Обзорная рентгенография грудной клетки обладает значительно меньшей информативностью [21]. При ГПА наблюдаются следующие радиологические симптомы:

- Альвеолярные геморрагии (снижение плотности по типу «матового стекла»).
- Узелки и узлы различных размеров (от мелких до довольно крупных, в среднем 2–4 см в диаметре), расположенных преимущественно по ходу бронхо-васкулярных пучков. Приблизительно в 50 % случаев, в узлах определяется образование полостей (кавитация) (рис.).
- Периферические субплевральные консолидации преимущественно базально, часто в виде пирамидок основанием к плевре.
- Ретикуло-нодулярный паттерн (линейные плотности с маленькими узелками).
- Плевральный выпот наблюдается в 10–25 %, может быть одно- или двусторонним.

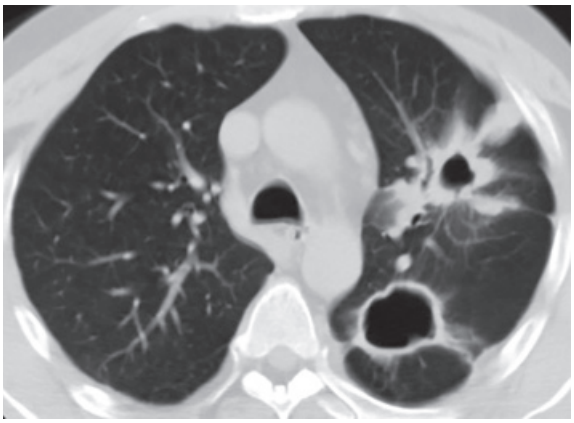

Рис. КТ ОГП пациента с ГПА: узелковые образования в правом легком, расположенные вдоль бронхо-сосудистых пучков; узлы и консолидации с полостями распада в левом легком.

Увеличение лимфатических узлов средостения может наблюдаться приблизительно в 15 % случаев и всегда сочетается с поражением паренхимы легких. В редких случаях могут наблюдаться участки интерстициального фиброза, «сотового» легкого, располагающиеся базально. В зависимости от стадии заболевания (первичная манифестация, обострение или ремиссия), может наблюдаться различная комбинация упомянутых признаков [22]. У половины больных рентгенологические изменения в легких долгое время остаются скудными и часто проявляются вместе с поражением почек.

Диагноз

Диагноз гранулематоза с полиангиитом (Вегенера) устанавливают с использованием классификационных критериев Американской коллегии ревматологов (1990):

- Воспаление носа и полости рта: язвы в полости рта, гнойные и/или кровянистые выделения из носа.
- Изменения в легких при радиологическом исследовании: узелки, инфильтраты или полости в легких.
- Изменения мочи: микрогематурия (> 5 эритроцитов в поле зрения) или скопления эритроцитов в осадке мочи.
- Биопсия: гранулематозное воспаление в стенке артерии или в периваскулярном и экстравазальном пространстве.

Наличие у больного двух и более любых критериев позволяет поставить диагноз с чувствительностью 88 % и специфичностью 92 % [19].

Согласно материалам международного соглашения по определению и оценке результатов тестирования АНЦА, при определении АНЦА у всех пациентов следует применять метод иммунофлюоресценции (ИФ). АНЦА-положительные сыворотки необходимо повторно тестировать методом ELISA на предмет ПРЗ или МПО-АНЦА. Метод ELISA следует применять во всех случаях, так как приблизительно 5 % АНЦА-положительных сывороток являются положительными только при использовании этого метода, а не метода ИФ [23]. Специфичность АНЦА для ГПА колеблется от 88 до 100 %, а чувствительность зависит от активности, распространенности патологического процесса, формы заболевания и варьирует от 28–50 % в начальную фазу болезни до 92 % у пациентов с генерализованным васкулитом. Повышение титра АНЦА у больных в стадии ремиссии — фактор риска обострения, а динамика их титра на фоне цитотоксической терапии позволяет дифференцировать обострение самого заболевания от интеркуррентной инфекции. Определение АНЦА в качестве скринингового теста позволяет увеличить выявляемость гранулематоза Вегенера, особенно в ранней стадии болезни, у больных с лимитированной и атипичной формами заболевания или перекрестными ангиитными синдромами [19].

Лечение

В острой фазе болезни с целью индукции ремиссии пациентам назначают иммуносупрессанты (циклофосфамид) и системные глюкокортикостероиды (метилпреднизолон) [19, 24].

Рекомендуется пульс-терапия циклофосфамидом в/в в дозах 15 мг/кг (макс. — 1200 мг/сут), первые 3 «пульса» каждые 2 нед., затем 36 «пульсов» каждые 3 нед. (всего 36 мес.); альтернативно — перорально 2 мг/кг/сут (макс. — 200 мг/сут), но в связи с меньшей токсичностью и кумулятивной дозой предпочтение отдается в/в введению (общая, кумулятивная доза циклофосфамида в течение жизни не должна превысить 25 г); при почечной недостаточности и у пациентов старшего возраста следует уменьшить дозировку.

Ритуксимаб (375 мг/м^2 1 раз в нед. в/в в течение 4 нед. или 1 г 2 раза с интервалом 2 нед.) также эффективен, как циклофосфамид, может оказаться предпочтительным в ситуациях повышенного риска инфекций и у молодых больных, планирующих в дальнейшем иметь детей; может быть эффективнее, чем циклофосфамид у больных с рецидивом заболевания, а также с ПРЗ-АНЦА.

Метилпреднизолон п/о или в/в 0,8 мг/кг (макс. 48 мг) либо другой ГКС в равнозначной дозе с постепенным снижением (до целевой 6–8 мг/сут через 3–5 мес. лечения); в тяжелых случаях применяют пульс-терапию метилпреднизолоном в/в в течение первых 2–3 дней 500–1000 мг/сут.

После достижения клинической ремиссии ≥ 2 лет — метилпреднизолон в дозе 6–8 мг/сут с одним из следующих препаратов:

1) ритуксимаб 1 г каждые 4–6 мес. (наиболее эффективен и предотвращает рецидивы);

2) азатиоприн (2 мг/кг/сут), метотрексат (25–30 мг/нед.), лефлунамид (20 мг/сут).

Прогноз

Прогноз при ГПА зависит от своевременно установленного диагноза и раннего начала терапии. Как правило, без лечения генерализованные формы заболевания приводят к смерти 90 % больных в течение 2 лет. Адекватная иммуносупрессивная терапия ведет к значительному увеличению продолжительности жизни пациентов. По данным некоторых авторов, на современном этапе 10-летняя выживаемость составляет 75–88 % [25].

ЛИТЕРАТУРА

1. Гаврисюк ВК. Очерки клинической пульмонологии. Киев. 2016;336 с.
2. Ходош ЭМ, Крутько ВС, Ефремова ОА. Гранулематоз с полиангиитом (Вегенера) и системные васкулиты. Научные ведомости Государственного университета. Серия: Медицина, Фармация. 2017:1–15.
3. Шостак НА, Клименко АА. Системные васкулиты: новое в классификации, диагностике и лечении. Клиницист. 2015;9(2):8–12.
4. Nataraja A, Mukhtyar C, Hellmich B, et al. Outpatient assessment of systemic vasculitis. Best Pract. Res. Clin. Rheumatol. 2007;21:713–32.
5. Jennette JC, Falk RJ, Bacon PA, et al. 2012 Revised international Chapel Hill consensus conference nomenclature of vasculitides. Arthritis Rheum. 2013;65:1–11.
6. Lane SE. Epidemiology of systemic vasculitis. Curr. Rheumatol. Rep. 2005;(7):270–275.
7. Watts RA, et al. Epidemiology of vasculitis in Europe. Ann. Rheum. Dis. 2001;60(12):1156–1157.
8. Popa ER, et al. Staphylococcus aureus and Wegener's granulomatosis. Arthritis Res. 2002;4(2):77–79.
9. Savige, J. Antineutrophil cytoplasmic antibodies and associated diseases: a review of the clinical and laboratory features. Kidney Int. 2000;57:846–862.
10. Форбс ЧД, Джексон УФ. Клиническая медицина: цветной атлас и учебник. Москва: Логосфера. 2009;544 с.
11. Илькович ММ, Смульская ОА. Системные васкулиты с поражением органов дыхания. Интерстициальные и орфанные заболевания лёгких. Москва: ГЭОТАР-Медиа. 2016;560 с.
12. Зербино ДД, Зимба ЕА. Патоморфология сосудов при гранулематозе с полиангиитом (болезнь Вегенера). Архив патологии. 2015;77(5):9–13.
13. Дамианов И. Секреты патологии. Москва: ООО «Медицинское информационное агенство». 2006;816 с.

REFERENCES

1. Gavrisyuk VK. *Ocherki klinicheskoy pulmonologii* (Essays on clinical pulmonology). Kiyev. 2016;336 p.
2. Khodosh EM, Krutko VS, Yefremova OA. *Granulematoz s poliangiitom (Vegenera) i sistemnyye vaskulity* (Granulomatosis with polyangiitis (Wegener) and systemic vasculitis). Nauchnyye vedomosti Gosudarstvennogo universiteta. Seriya: Meditsina, Farmatsiya. 2017:1–15.
3. Shostak NA, Klimenko AA. *Sistemnyye vaskulity: novoye v klassifikatsii, diagnostike i lechenii* (Systemic vasculitis: new in classification, diagnosis and treatment). *Klinitsist.* 2015;9(2): 8–12.
4. Nataraja A, Mukhtyar C, Hellmich B, et al. Outpatient assessment of systemic vasculitis. Best Pract. Res. Clin. Rheumatol. 2007;21:713–32.
5. Jennette JC, Falk RJ, Bacon PA, et al. 2012 Revised international Chapel Hill consensus conference nomenclature of vasculitides. Arthritis Rheum. 2013;65:1–11.
6. Lane SE. Epidemiology of systemic vasculitis. Curr. Rheumatol. Rep. 2005;(7):270–275.
7. Watts RA, et al. Epidemiology of vasculitis in Europe. Ann. Rheum. Dis. 2001;60(12): 1156–1157.
8. Popa ER, et al. Staphylococcus aureus and Wegener's granulomatosis. Arthritis Res. 2002;4(2):77–79.
9. Savige, J. Antineutrophil cytoplasmic antibodies and associated diseases: a review of the clinical and laboratory features. Kidney Int. 2000;57:846–862.
10. Forbs ChD, Dzhekson UF. *Klinicheskaya meditsina: tsvetnoy atlas i uchebnik* (Clinical medicine: color atlas and textbook). Moskva: Logosfera. 2009;544 p.
11. Ilkovich MM, Smulskaya OA. *Sistemnyye vaskulity s porazheniyem organov dykhaniya* (Systemic vasculitis with respiratory damage. Interstitial and orphan lung diseases). Interstitsialnyye i orfannyye zabolevaniya logkikh. Moskva: GEOTAR-Media. 2016;560 p.

14. Беловол АН, Князькова ИИ, Шаповалова ЛВ. Гранулематоз Вегенера (гранулематоз с полиангиитом). Практич. ангиол. 2012;51(1/2):16–21.
15. Harper SL, et al. Wegenerr's granulomatosis: the relationship between ocular and systemic disease J. Rheumatol. 2001;28:1025–1026.
16. Hoffman GS, et al. Wegener's granulomatosis: an analysis of 158 patients. Ann. Intern. Med. 1992;116:488–498.
17. Колеснік МО, та ін. Гранулематоз Вегенера з ураженням нирок: особливості перебігу, діагностики та лікування. Укр. ревматол. журнал. 2001;1 (3):3–6.
18. Зербіно ДД, Зімба ОО. Гранулематоз Вегенера: ускладнення та причина смерті. Укр. мед. часопис. 2013;97(5):127–130.
19. Насонов ЕЛ. Ревматология: клинические рекомендации. Москва: ГЭОТАР-Медиа. 2011;752 с.
20. Курята ОВ, та ін. Гранулематоз Вегенера як одне з діагностично проблемних питань внутрішньої медицини (клінічний випадок трирічного спостереження). Укр. ревматол. журнал. 2010;42(4):98–105.
21. Бекетова ТВ. Гранулематоз с полиангиитом, патогенетически связанный с антинейтрофильными цитоплазматическими антителами: особенности клинического течения. Научно-практич. ревматол. 2012;50(6):19–28.
22. Thickett DR, et al. Pulmonary manifestations of anti-neutrophil cytoplasmic antibody (ANCA)-positive vasculitis. Rheumatology. 2006;45:261–268.
23. Savige J. Antineutrophil cytoplasmic antibodies and associated diseases: a review of the clinical and laboratory features. Kidney Int. 2000;57:846–862.
24. Яковенко ОК, Яковенко ТЛ. ANCA-асоційовані системні васкуліти в практиці пульмонолога. Клінічна Іммунологія Аллергологія Інфектологія. 2016;97(8):32–37.
25. Phillip R, Lugman R. Mortality in systemic vasculitis: a systematic review. Clin. Exp. Rheumatol. 2008;26:94–104.

12. Zerbino DD, Zimba YeA. *Patomorfologiya sosudov pri granulematoze s poliangiitom (bolezn Vegenera)* (Pathomorphology of blood vessels with granulomatosis with polyangiitis (Wegener's disease)). *Arkhiv patologii.* 2015;77(5):9–13.
13. Damianov I. Sekrety patologii (Secrets of pathology). Moskva: OOO «Meditsinskoye informatsionnoye agenstvo». 2006;816 p.
14. Belovol AN, Knyazkova II, Shapovalova LV. *Granulematoz Vegenera (granulematoz s poliangiitom)* (Wegener's granulomatosis (granulomatosis with polyangiitis)). *Praktich. angiol.* 2012;51(1/2):16–21.
15. Harper SL, et al. Wegenerr's granulomatosis: the relationship between ocular and systemic disease J. Rheumatol. 2001;28:1025–1026.
16. Hoffman GS, et al. Wegener's granulomatosis: an analysis of 158 patients. Ann. Intern. Med. 1992;116:488–498.
17. Kolesnik MO, et al. *Hranulematoz Vehenera z urazhennyam nyrok: osoblyvosti perebihu, diahnostyky ta likuvannya* (Wegener's granulomatosis with kidney damage: features of the course, diagnosis and treatment). *Ukr. revmatol. zhurnal.* 2001;1(3):3–6.
18. Zerbino DD, Zimba OO. *Granulematoz Vegenera: uskladnennya ta prychyna smerti* (Wegener's granulomatosis: complications and cause of death). *Ukr. med. chasopys.* 2013;97(5):127–130.
19. Nasonov EL. *Revmatologiya: klinicheskie rekomendatsii* (Rheumatology: clinical guidelines). Moskva: HÉOTAR-Medya. 2011;752 p.
20. Kuryata OV, et al. *Granulematoz Vegenera yak odne z diagnostychno problemnykh pytan vnutrishnoyi medytsyny (klinichnyy vypadok tryrichnogo sposterezhennya)* (Wegener's granulomatosis as one of the diagnostically problematic issues of internal medicine (clinical case of three-year observation)). *Ukr. revmatol. zhurnal.* 2010;42(4):98–105.
21. Beketova TV. *Granulematoz s polyangiitom, patogenetychesky svyazannyy s antineytrofilnymi tsitoplazmaticheskimy antitelami: osobennosti klinicheskogo techeniya* (Granulomatosis with polyangiitis, pathogenetically associated with antineutrophil cytoplasmic antibodies: features of the clinical course). *Nauchno-praktych. revmatol.* 2012;50(6):19–28.
22. Thickett DR, et al. Pulmonary manifestations of anti-neutrophil cytoplasmic antibody (ANCA)-positive vasculitis. Rheumatology. 2006;45:261–268.
23. Savige J. Antineutrophil cytoplasmic antibodies and associated diseases: a review of the clinical and laboratory features. Kidney Int. 2000;57:846–862.
24. Yakovenko OK, Yakovenko TL. *ANCA-asotsiyovani systemni vaskulity v praktytsi pulmonologa* (ANCA-associated systemic vasculitis in the practice of a pulmonologist). *Klinichna Immunolohiya Allerholohiya Infektolohiya.* 2016;97(8):32–37.
25. Phillip R, Lugman R. Mortality in systemic vasculitis: a systematic review. Clin. Exp. Rheumatol. 2008;26:94–104.