Л. І. Конопкіна

ХРОНІЧНЕ ОБСТРУКТИВНЕ ЗАХВОРЮВАННЯ ЛЕГЕНЬ ТА БРОНХІАЛЬНА АСТМА: ЧИ ЗМІНИЛИСЬ НАШІ ПОГЛЯДИ НА ДИФЕРЕНЦІЙНУ ДІАГНОСТИКУ ОСТАННЬОГО ЧАСУ?

Державний заклад «Дніпропетровська медична академія Міністерства охорони здоров'я України», м. Дніпро

Проблема диференційної діагностики двох захворювань, основним клінічним проявом яких є бронхіальна обструкція (БО), а саме хронічного обструктивного захворювання легень (ХОЗЛ) та бронхіальної астми (БА), завжди була й залишається надзвичайно актуальною. Спочатку хотілося б зупинитись на передумові цієї проблеми і згадати, що об'єднує ХОЗЛ та БА, а також зупинитись на тому, навіщо нам проводити диференційну діагностику цих захворювань.

Звернімося до тексту Адаптованої клінічної настанови з ХОЗЛ, заснованої на доказах [2]. У ній зазначено, що ХОЗЛ є поширеною недугою, розвитку якої можна запобігти і яку можна лікувати; захворювання характеризується персистуючими респіраторними симптомами та обмеженням повітряного потоку, що виникають внаслідок аномалій дихальних шляхів та/або альвеол, як правило, викликаних значним впливом шкідливих часток і газів. У іншій Адаптованій клінічній настанові, заснованій на доказах [1], надається визначення БА: вказується, що це захворювання є гетерогенним, зазвичай характеризується хронічним запаленням дихальних шляхів, визначається рецидивуючими респіраторними симптомами (такими як свистяче дихання, задишка, скутість у грудній клітці та кашель, що змінюються з часом та за інтенсивністю) разом з варіабельним обмеженням потоку на видосі. Таким чином, в основі формування обох патологій є обмеження повітряного потоку, з тією лише різницею, що при БА воно варіабельне та змінюється у часі — протягом дня, з місяця в місяць, з року в рік. Тому за певних обставин клінічна симптоматика при ХОЗЛ і БА може бути подібною, а одним із найнеобхідніших методів діагностики є спірометрія з визначенням показників бронхіальної обструкції (БО).

У матеріалах останніх європейських стандартів стосовно ХОЗЛ і БА [3, 5] наведені дані про принципи медикаментозного лікування хворих. Слід зауважити, що при ХОЗЛ інгаляційні глюкокортикостероїди (ІГКС) рекомендуються до використання лише самим тяжким хворим, які відносяться до клінічної групи «D», тоді як при БА прийом цих препаратів необхідний вже починаючи з першої сходинки, тобто від самого початку формування патології. Отже, якщо хворому на ХОЗЛ помилково поставити діагноз БА та згідно зі стандартом призначити лікування, він тривалий час буде отримувати непотрібний йому ІГКС і не отримувати необхідний бронходилятатор тривалої дії, до того ж у адекватній дозі; якщо ж хворому на БА помилково поставити діагноз ХОЗЛ, він тривалий час не буде отримувати адекватної патогенетичної терапії, а саме ІГКС. Таким чином, ми з'ясували, навіщо проводити диференційну діагностику ХОЗЛ і БА — саме задля правильного призначення патогенетичної терапії.

Як же змінювались наші погляди на диференційну діагностику ХОЗЛ і БА у історичному аспекті?

Майже усім науковцям та практикуючим лікарям добре відомий традиційно викладений матеріал про основні критерії диференційної діагностики ХОЗЛ і БА. Так, ХОЗЛ зазвичай дебютує після 40 років, а БА — найчастіше до 20 років. У анамнезі хворого на ХОЗЛ найчастіше зустрічаються вказівки на тривале тютюнопаління, вплив промислових полютантів, діагностований раніше хронічний бронхіт, при БА — на обтяжений сімейний анамнез та раніше діагностовані алергічні хвороби. Найхарактернішими для ХОЗЛ симптомами є кашель з мокротинням і задишка, причому симптоми персистують та посилюються при фізичному навантаженні; при БА найхарактернішими симптомами є напади ядухи, кашель (зустрічається навіть «кашльовий варіант» хвороби), а симптоми змінюються досить швидко — посилюються вночі, рано-вранці, при фізичному навантаженні чи то при контакті з тригерами. Перебіг ХОЗЛ у часі характеризується поступовим і неухильним посиленням симптоматики, тоді як перебіг БА — сезонною варіабельністю з можливим спонтанним покращенням стану. На рентгенограмі органів грудної порожнини при ХОЗЛ зазвичай виявляються ознаки емфіземи та посилення легеневого рисунка, тоді як при БА тривалий час зберігається нормальна рентгенологічна картина.

З появою у 90-ті роки минулого століття можливості широкого використання у медичній практиці спірометрії додались ще критерії диференційної діагностики ХОЗЛ і БА — параметри вентиляційної функції легень. Так, основним спірометричним критерієм ХОЗЛ і до сьогодні є персистуюче зниження об'єму форсованого видиху за першу секунду ($ОФВ_1$) при співвідношенні $ОФВ_1$/ФЖЄЛ менш як 0,7, а критерієм БА — варіабельність рівня $ОФВ_1$. Таким чином, при виконанні спірометрії у всіх хворих на ХОЗЛ повинні були б виявлятись обструктивні зміни вентиляційної функції легень (низькі рівні $ОФВ_1$ при $ОФВ_1$/ФЖЄЛ — 0,7), а у хворих на БА вони можуть як виявлятись, так і не виявлятись.

Крім того, протягом тривалого часу, ще з 2001 року [4], вважалось, що при ХОЗЛ зворотність БО може бути або неповною, або відсутньою, тоді як ще з 1995 року [6] вважалось, що БА характеризується обмеженням повітряного потоку, яке повністю зворотне (приріст $ОФВ_1$ понад 12 % та понад 200 мл). У зв'язку з цим і диференційна діагностика тривалий час ґрунтувалась на визначенні саме зворотності БО.

Що ж змінилось останнім часом?

Якщо звернутись до стандарту GOLD 2020 року [5], ми там побачимо визначення ХОЗЛ: «ХОЗЛ — це захворювання, розвитку якого можна запобігти і яке можна ефективно

© Конопкіна Л. І., 2020
www.search.crossref.org
DOI: 10.31215/2306-4927-2020-110-4-45-48



Рис. 1. Спірометрія хворого Ж., 68 років

лікувати; воно характеризується персистуючими респіраторними симптомами й обмеженням повітряного потоку внаслідок аномалій дихальних шляхів та/або альвеол, зазвичай викликане тривалою експозицією шкідливих часток або газів та пов'язане з внутрішніми факторами, включаючи й аномальний розвиток легень. Значуща коморбідність може впливати на захворюваність і смертність». Отже, інформації стосовно зворотності БО у цьому визначенні вже немає. Справа в тому, що на сьогодні отримано вже досить велику кількість підтверджень на користь того, що за певних обставин при виконанні спірометрії хворим на ХОЗЛ у них може фіксуватись не лише незворотна БО, а й зворотна БО — усе залежить від обставин (рівня медикації, фази патологічного процесу тощо). До речі, на сьогодні навіть при проведенні міжнародних багатоцентрових рандомізованих клінічних досліджень з ефективності та переносимості лікарських засобів критерієм відбору пацієнтів не є рівень зворотності БО.

Стосовно сучасних поглядів на БА [3], визначення цього захворювання не змінилось порівняно з уявленнями минулого століття. Його основною ознакою так само залишається варіабельність обмеження повітряного потоку на видосі, втім вказується, що за певних умов до формування патологічного процесу можуть залучатись такі клітини, як фібробласти і міофібробласти, що продукують компоненти сполучної тканини (колаген, протеоглікани), які залучаються до ремоделювання дихальних шляхів з формуванням незворотного компоненту БО. Цими умовами найчастіше можуть бути неадекватне медикаментозне лікування протягом тривалого часу, агресивний вплив тригерів, генетичні фактори. У зв'язку з цим у деяких хворих на БА при виконанні спірометрії може реєструватись саме незворотна БО, на основі чого можна помилково зробити заключення про приєднання ХОЗЛ до вже існуючої БА або навіть переглянути правильність постановки діагнозу, трансформувавши його у «ХОЗЛ».

Ще одним важливим питанням при БА є тлумачення результатів спірометрії, виконаної на тлі тривалого прийому пацієнтом адекватної медикаментозної терапії з досягненням хорошого рівня контролю перебігу хвороби. У цьому випадку відсутність зворотності БО вказує саме на досягнення максимального рівня контролю, коли «бронхам розширюватись уже більше нікуди». Таким чином, при БА зворотна БО може бути або на етапі постановки клінічного діагнозу (ще до призначення медикаментозної терапії), або при неконтрольованому перебігу захворювання (якщо хворий вже приймає терапію).

У якості прикладів з реалій нашої клінічної практики пропоную розглянути два випадки.

Випадок 1

Хворий Ж., 68 років, пенсіонер, скаржиться на продуктивний кашель з помірною кількістю слизово-гнійного мокротиння (переважно вранці), задишку при незначному фізичному навантаженні.

Із анамнезу: курив з 20 до 52 років (індекс «пачка/рік» = 46); перші симптоми хвороби (продуктивний кашель вранці, задишка при помірному фізичному навантаженні) з'явились у 50-річному віці, коли після обстеження та реєстрації незворотної БО був остаточно встановлений діагноз ХОЗЛ та призначені бронходилятатори пролонгованої дії. Через певний час загальний стан хворого значно покращився, а симптоми зменшились. Втім, останні пів року він перестав регулярно приймати базисну терапію, приймає лише короткодіючий бронходилятатор сальбутамол (по 2 інгаляційні дози за потребою), став відмічати посилення симптомів (кашель турбує майже постійно, підвищилась кількість мокротиння, суттєво посилилась задишка). Протягом останнього року переніс одне інфекційне загострення ХОЗЛ

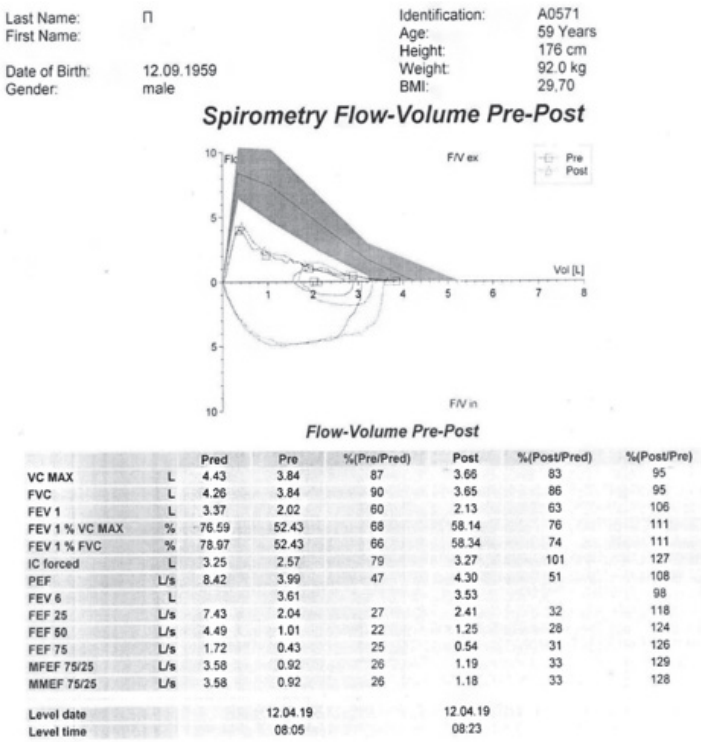

		Pred	Pre	%(Pre/Pred)	Post	%(Post/Pred)	%(Post/Pre)
VC MAX	L	4.43	3.84	87	3.66	83	95
FVC	L	4.26	3.84	90	3.65	86	95
FEV 1	L	3.37	2.02	60	2.13	63	106
FEV 1 % VC MAX	%	76.59	52.43	68	58.14	76	111
FEV 1 % FVC	%	78.97	52.43	66	58.34	74	111
IC forced	L	3.25	2.57	79	3.27	101	127
PEF	L/s	8.42	3.99	47	4.30	51	108
FEV 6	L		3.61		3.53		98
FEF 25	L/s	7.43	2.04	27	2.41	32	118
FEF 50	L/s	4.49	1.01	22	1.25	28	124
FEF 75	L/s	1.72	0.43	25	0.54	31	126
MFEF 75/25	L/s	3.58	0.92	26	1.19	33	129
MMEF 75/25	L/s	3.58	0.92	26	1.18	33	128
Level date			12.04.19		12.04.19		
Level time			08:05		08:23		

Рис. 2. Спірометрія хворого П., 59 років

(лікувався амбулаторно із застосуванням антибіотика).

Об'єктивно: температура — 36,6°С, частота дихальних рухів (ЧДР) — 18 за хв., ЧСС — 74 уд./хв., АТ — 140/90 мм рт. ст.; над легенями — розсіяні сухі хрипи; тони серця приглушені, ритм правильний. Рівень задишки за шкалою mMRC — 2 бали, прояви ХОЗЛ за анкетою CAT — 19 балів.

У аналізі крові: гемоглобін — 150 г/л, еритроцити — $5{,}1\times10^{12}$/л, лейкоцити — $7{,}6\times10^{9}$/л, еозинофіли — 1% ($0{,}08\times10^{9}$/л), паличкоядерні — 4 % ($0{,}30\times10^{9}$/л), сегментоядерні — 58 % ($4{,}41\times10^{9}$/л), лімфоцити — 30 % ($2{,}28\times10^{9}$/л), моноцити — 7 % ($0{,}53\times10^{9}$/л), тромбоцити — 318 10^{9}/л, ШОЕ — 6 мм/год. Рівень загального IgE — 16,19 МО/мл (норма — 0–100 МО/мл). На ЕКГ — дифузно-дистрофічні зміни.

На спірограмі (рис. 1) — зворотна БО ($ОФВ_{1(пре)}$ — 43 % належн., $ОФВ_{1(пост)}$ — 53 % належн., приріст $ОФВ_1$ — 340 мл (23,3 %)).

Анамнестичних, клінічних чи лабораторних даних за БА немає.

Діагноз: ХОЗЛ, GOLD 2, клінічна група D, ЛН II ст.

Призначена терапія: олодатерол/тіотропій — по 2 інгаляційні дози 1 раз/добу через респімат, сальбутамол — по 2 інгаляційні дози на прийом за потребою.

Через 2 місяці лікування: задишка за mMRC — 1 бал, прояви ХОЗЛ за анкетою CAT — 8 балів; $ОФВ_{1(пре)}$ — 50 % належн., $ОФВ_{1(пост)}$ — 54 % належн., приріст $ОФВ_1$ — 130 мл (8 %)).

Розглянутий випадок демонструє, що наявність зворотної БО у пацієнта, який протягом тривалого часу страждає на ХОЗЛ, а на даний момент приймає неадекватну медикаментозну терапію, вказує на існуючий у нього певний «потенціал» покращення вентиляційної функції легень, а не на наявність чи то приєднання до основного захворювання ще й іншої бронхообструктивної патології, для якої характерною є зворотна БО, а саме БА.

Випадок 2

Хворий П., 59 років, учитель, скаржиться на кашель (зазвичай під ранок) з невеликою кількістю слизового мокротиння, напади ядухи при контакті з пилком амброзії, задишку при помірному фізичному навантаженні.

Із анамнезу: перші симптоми (кашель вранці, періодично — напади ядухи, еозинофіли у мокроті й крові) з'явились у 19 років. Був встановлений діагноз БА та призначені пероральні ГКС (приймав не постійно). Загострення патологічного процесу відмічались 3–6 разів на рік, з приводу чого госпіталізовувався. У 39-річному віці була виконана спірометрія (раніше не було технічної можливості): виявлені обструктивні зміни із зворотною БО; призначені ІГКС та бронходилятатори короткої дії за потребою, на тлі чого зменшився кашель, напади ядухи відмічались рідко (при контакті з пилком амброзії, а у зимовий період — на тлі ГРВІ). Останні 10 років регулярно приймає медикаментозну терапію (сальметерол/флютиказон (25/250 мкг) по 2 інгаляційні дози 2 рази/добу), але симптоматика посилюється, загострення — 3–4 рази на рік (часто потребують системних ГКС, госпіталізації). Ніколи не курив.

Об'єктивно: температура — 36,7°С, ЧДР — 16 за хв., ЧСС — 82 уд./хв., АТ — 130/70 мм рт. ст. Над легенями — невелика кількість сухих хрипів у нижніх відділах. Тони серця дещо приглушені, ритм правильний.

У аналізі крові: гемоглобін — 141 г/л, еритроцити — $4{,}7\times10^{12}$/л, лейкоцити — $7{,}8\times10^{9}$/л, еозинофіли — 8 % ($0{,}62\times10^{9}$/л), паличкоядерні — 5 % ($0{,}39\times10^{9}$/л), сегментоядерні — 52 % ($4{,}06\times10^{9}$/л), лімфоцити — 29 % ($2{,}26\times10^{9}$/л), моноцити — 6 % ($0{,}47\times10^{9}$/л), тромбоцити — 302×10^{9}/л, ШОЕ — 5 мм/год. Рівень загального IgE — 646,2 МО/мл (норма — 0–100 МО/мл). На ЕКГ — дифузно-дистрофічні зміни.

На спірограмі (рис. 2) — незворотна БО ($ОФВ_{1(пре)}$ — 60 % належн., $ОФВ_{1(пост)}$ — 63 % належн., приріст $ОФВ_1$ — 110 мл (5,4 %)).

Діагноз: БА (4 сходинка), неповний астма-контроль, ЛН I ст.

Випадок демонструє розвиток тяжкої БА з незворотним компонентом БО, причиною якого могли бути часті загострення в анамнезі, недостатня медикація, відсутність ефективних препаратів топічної дії на фармацевтичному ринку (перш за все ІГКС), частий контакт з алергенами. Розглядати у даному випадку приєднання ХОЗЛ до БА некоректно, оскільки етіологічних чинників формування ХОЗЛ у хворого немає.

Висновки:

у хворих на ХОЗЛ при проведенні спірометрії може виявлятись не лише незворотна, а і зворотна БО, що не суперечить самому діагнозу, а найчастіше вказує на недостатню медикацію у хворого або на фазу загострення патологічного процесу;

у хворих на БА при проведенні спірометрії може виявлятись не лише зворотна, а і незворотна БО, що не свідчить про приєднання ХОЗЛ, а може вказувати на тяжку БА з вираженими морфологічними змінами;

показники зворотності БО не є маркерами диференційної діагностики; диференційна діагностика проводиться на основі аналізу скарг, даних анамнезу, особливостей перебігу хвороби в динаміці, даних об'єктивного статусу, лабораторних показників та відповіді на лікування; зворотність/незворотність бронхіальної обструкції здебільшого вказує на адекватність медикаментозної терапії та стабільність стану пацієнта.

ЛІТЕРАТУРА

1. Фещенко ЮІ, Яшина ЛО, Бойко ДМ, та ін. Адаптована клінічна настанова, заснована на доказах: бронхіальна астма (частина 1). Астма та алергія. 2020;2:5–26.
2. Фещенко ЮІ, Гаврисюк ВК, Дзюблик ОЯ, та ін. Адаптована клінічна настанова: хронічне обструктивне захворювання легень (частина 1). Укр. пульмонол. журн. 2019;2:5–18.
3. Global Initiative for Asthma (GINA). *Global strategy for asthma management and prevention (2020 update)*. GINA, 2020.
4. Global Initiative for Chronic Obstructive Lung Disease (GOLD). Global strategy for the diagnosis, management, and prevention of chronic obstructive pulmonary disease. 2001 report. GOLD. 2001.
5. Global Initiative for Chronic Obstructive Lung Disease (GOLD). Global strategy for the diagnosis, management, and prevention of chronic obstructive pulmonary disease. 2020 report. GOLD. 2020.
6. National Heart Lung and Blood Institute N. Global initiative for asthma. Global strategy for asthma management and prevention. NHBLI/WHO workshop. 1995:NIH Publication no. 95-3659.

REFERENCES

1. Feshchenko YuI, Yashyna LO, Boyko DM, et al. Adaptovana klinichna nastanova, zasnovana na dokazakh: bronkhialna astma (chastyna 1) (Adapted evidence-based clinical guideline: bronchial asthma (part 1)). Astma ta alergiya. 2020;2:5–26.
2. Feshchenko YuI, Havrysyuk VK, Dzyublyk OYa, et al. Adaptovana klinichna nastanova: khronichne obstruktyvne zakhvoryuvannya legen (chastyna 1) (Adapted clinical guidelines: chronic obstructive pulmonary disease (part 1)). Ukr. pulmonol. zhurn. 2019;2:5–18.
3. Global Initiative for Asthma (GINA). *Global strategy for asthma management and prevention (2020 update)*. GINA, 2020.
4. Global Initiative for Chronic Obstructive Lung Disease (GOLD). Global strategy for the diagnosis, management, and prevention of chronic obstructive pulmonary disease. 2001 report. GOLD. 2001.
5. Global Initiative for Chronic Obstructive Lung Disease (GOLD). Global strategy for the diagnosis, management, and prevention of chronic obstructive pulmonary disease. 2020 report. GOLD. 2020.
6. National Heart Lung and Blood Institute N. Global initiative for asthma. Global strategy for asthma management and prevention. NHBLI/WHO workshop. 1995:NIH Publication no. 95-3659.