Ю. І. Фещенко, О. А. Голубовська, О. Я. Дзюблик, В. К. Гаврисюк,
Я. О. Дзюблик, І. В. Ліскіна

ОСОБЛИВОСТІ УРАЖЕННЯ ЛЕГЕНЬ ПРИ COVID-19

ДУ «Національний інститут фтизіатрії і пульмонології імені Ф. Г. Яновського НАМН України»
Національний медичний університет імені О. О. Богомольця

ОСОБЕННОСТИ ПОРАЖЕНИЯ ЛЕГКИХ ПРИ COVID-19

Ю. И. Фещенко, О. А. Голубовская, А. Я. Дзюблик, В. К. Гаврисюк, Я. А. Дзюблик, И. В. Лискина

Резюме

В основе патогенеза COVID-19 лежит поражение клеток организма человека главным образом вследствие непосредственного цитопатогенного воздействия вируса SARS-CoV-2, а также чрезмерной реакции иммунной системы на репродукцию вируса. Ведущим проявлением COVID-19 является поражение разных структур дыхательной системы с развитием первичной вирусной пневмонии, которая имеет свои морфологические, клинические и лабораторные отличия, а также особенности лечения.

В статье приведены вирусологические свойства возбудителя коронавирусной болезни COVID-19, представлена патоморфологическая картина и рентгенологическая семиотика поражений легких. С целью разделения первичной вирусной и вторичной вирусно-бактериальной пневмонии предложено использование ряда клинико-инструментальных и лабораторных дифференциально-диагностических критериев.

Важное место в лечении больных с первичной вирусной пневмонией занимает противовоспалительная патогенетическая терапия, которая включает применение глюкокортикостероидов. При возникновении вторичной вирусно-бактериальной пневмонии назначение антибактериальной терапии целесообразно осуществлять согласно национальных рекомендаций, принятых для лечения пациентов с внебольничной пневмонией. Среди приоритетных направлений научных исследований — создание вакцин против COVID-19. Медико-организационный кризис, вызванный вспышкой коронавирусной инфекции, указывает на необходимость усовершенствования противоэпидемических мер на уровне медицинского учреждения, страны и мира, модернизации систем здравоохранения и пересмотра их финансирования.

Ключевые слова: COVID-19, SARS-CoV-2, внебольничная пневмония, диагностика, лечение, профилактика.

Укр. пульмонол. журнал. 2021, № 1, С. 5–14.

Фещенко Юрій Іванович
Директор ДУ "Національний інститут фтизіатрії і пульмонології ім. Ф. Г. Яновського Національної академії медичних наук України»
Академік НАМН України, професор
10, вул. М. Амосова, 03680, Київ,
Тел.:380 44 275-04-02, факс: 380 44 275-21-18, admin@ifp.kiev.ua

PULMONARY DISEASE IN COVID-19

Y. I. Feshchenko, O. A. Golubovska, A. Y. Dziublyk, V. K. Gavrysyuk, Y. A. Dziublyk, I. V. Liskina

Abstract

The mainstay of pathogenesis of COVID-19 is based on cell damage caused by direct cytopathogenic effect of SARS-CoV-2 and exscessive immune response on viral replication. Lung disease, as a major manifestation of COVID-19, is charachterized by certain morpholocial, clinical, laboratory findings and requires specific management.

COVID-19 pathogen virology, lung morphology and radiological semiotics are presented in current review. It is important to distinguish between primary viral and secondary viral-bacterial pneumonia using a list of clinical and instrumental differential diagnosis criteria, proposed by the authors of the article.

Antiinflammatory pathogenetic therapy, which includes corticosteroids plays a leading role in treatment of COVID-19 patients. The development of secondary viral-bacterial pneumonia necessitates the administration of antibacterial therapy, which should be guided by national community-aquired pneumonia treatment recommendtions. A development of COVID-19 vaccines is among the priority topics of scientific research. Medical and operational crisis cause by novel coronavirus disease determines the need in improvement of anti-epidemic measures at different levels (hospital, country, world) and modernization of healthcare system itself and its funding.

Key words: COVID-19, SARS-CoV-2, community-acquired pneumonia, diagnostics, treatment, prophylaxis.

Ukr. Pulmonol. J. 2021;1:5–14.

Yurii I. Feshchenko
Director of National Institute of phthisiology and pulmonology named after F. G. Yanovskii
National Academy of medical sciences of Ukraine
Academician of NAMS of Ukraine, professor
03038, Kyiv, 10, M. Amosova str.
Tel.: 380 44 275 0402, fax: 380 44 275 2118
admin@ifp.kiev.ua

Минуло більше року з моменту появи інформації про перші випадки нового захворювання, яке виникло у провінції Хубей (Китай). На тепер наші уявлення про цю недугу, котра отримала назву COVID-19 (coronavirus disease 2019), суттєво розширились як в плані етіопатогенезу, діагностики, так і підходів до лікування. На сьогодні встановлено, що причиною COVID-19 є раніше невідомий коронавірус SARS-CoV-2, якого за критеріями сучасної таксономії віднесли до родини *Coronaviridae*, роду *Betacoronavirus,* підроду *Sarbecovirus*. Це складної будови РНК-вмісний вірус, сферичної форми, діаметром 80–200 нм. Віріон має суперкапсидну оболонку, вкриту із зовні грушоподібними виступами (пепломерами) завдовжки 12–20 нм. Ці виступи складаються із овальної форми головки та тонкої шийки, що чітко означені при електронно-мікроскопічному дослідженні й нагадують сонячну корону, котра оточує вірус. Пепломери утворені тримерами білка S (spike), що розщеплюється на дві субодиниці — S1 і S2. Під суперкапсидною оболонкою знаходяться трансмембранні білки M та E. У серцевині вірусу розташований нуклеокапсид (РНК + білок N) зі спіральним типом симетрії розміром 60–70 нм. Геном SARS-CoV-2 представлений однонитковою лінійною нефрагментарною молекулою РНК із позитивною полярністю (РНК$^{+}$) [1], який уперше розшифрували китайські вчені шляхом секвенування вірусів, виділених від 9 хворих на COVID-19 [2, 3]. Геном SARS-CoV-2 складається приблизно з 30 тисяч основ і містить 15 генів, що кодують структурні та неструктурні білки.

© Фещенко Ю. І., Голубовська О. А., Дзюблик О. Я., Гаврисюк В. К., Дзюблик Я. О., Ліскіна І. В., 2020

www.search.crossref.org
DOI: 10.31215/2306-4927-2021-29-1-5-14

Встановлені послідовності геному SARS-CoV-2 дали можливість пролити світло на походження вірусу та визначити його рецепторозв'язувальні властивості [3]. Отримані дані показали, що важливою особливістю геному SARS-CoV-2 є висока частота рекомбінацій генів та близька спорідненість до коронавірусів кажанів bat-SL-CoVZC45 (ідентичність послідовностей генів — 87,99 %) і bat-SL-CoVZXC21 (87,23 %).

Основним джерелом і резервуаром коронавірусної інфекції-2019 є хвора людина, за деякими даними і та, що знаходиться в кінці інкубаційного періоду. Останнім часом є повідомлення про можливість зараження від людини інших ссавців (собак, котів, норок), більш того, норки можуть ставати резервуаром інфекції як для своєї популяції, так і для людей, що є небезпечним з точки зору поширення вірусу та набуття їм нових властивостей. Це призвело до знищення цих тварин у багатьох фермерських господарствах Данії. Враховуючи, що головним механізмом передачі збудника є повітряно-крапельний (при кашлі, чханні, розмові), провідною і швидко досяжною мішенню є епітеліальні клітини носоглотки, трахеї, бронхів, бронхіол та альвеол. Механізм проникнення SARS-CoV-2 у клітину, як і патогенез COVID-19, поки що вивчено недостатньо, втім відомо, що для інфікування клітини важливою є взаємодія вірусу з основним специфічним рецептором — ангіотензин-перетворювальним ферментом 2 типу (АПФ 2), що переважно експресується на поверхні альвеолоцитів II типу [4, 5]. Крім того, важливу роль відіграють також інші клітинні структури, зокрема TMPRSS2 — мембранозв'язана серинова протеаза 2, що активує S-білок коронавірусу [6]. Потрапляння SARS-CoV-2 в епітеліальну клітину та повний цикл репродукції вірусу відбувається в декілька етапів та триває в середньому 10 год: перший — вірус за допомогою S-шипів розпізнає і прикріплюється до специфічних рецепторів чутливої клітини (20–60 хв); другий — проникнення вірусу в клітину шляхом рецепторного ендоцитозу, ліпіди оболонки та мембрани вірусу (напевно, з відповідними глікопротеїнами) зливаються з плазматичною мембраною клітини та «роздягання» вірусу до РНК; третій — реплікація геномною РНК та синтез вірусспецифічних білків (4–7 год); наступний — збирання нових вірусних часток (віріонів) і вивільнення їх шляхом брунькування з клітини- хазяїна [7]. Після того, як віріони покидають клітину, вона гине в результаті виснаження внутрішніх ресурсів, використаних на синтез вірусів, або під дією імунної системи, що руйнує інфіковані клітини. Нові віріони заражають інші клітини респіраторного тракту чи виділяються назовні з повітрям під час дихання/кашлю. Окрім альвеолоцитів, рецептори АПФ 2 експресуються на мембранах ентероцитів тонкого кишківника, ендотеліальних клітинах артерій та вен, гладком'язевих клітинах багатьох органів, клітинах мозку.

Отже, в основі патогенезу COVID-19 лежить ураження різних клітин організму людини, головним чином унаслідок двох механізмів: безпосереднього цитопатичного впливу вірусу SARS-CoV-2, а також надмірного реагування імунної системи (сильне запалення, «цитокіновий шторм», атакування клітинами-кілерами) на репродукцію вірусу [6].

Взаємодія SARS-CoV-2 з АПФ 2 призводить до пригнічення активності мукоциліарного кліренсу через зменшення рухливості війок епітелію та загибель епітеліальних клітин легень [8–10], які разом з альвеолярними макрофагами та дендритними клітинами є трьома основними компонентами вродженого імунітету дихальних шляхів [11], що борються з вірусами, поки не підключається адаптивний імунітет [12]. У відповідь на вірусну інфекцію епітеліальні і дендритні клітини, а також альвеолярні макрофаги секретують багато цитокінів (IFN-α, IFN-γ, IL-1β, IL-6, IL-8, IL-10, IL-12, IL-18, IL-33, TNF, GM-CSF тощо) і хемокінів (CCL2, CCL3, CCL5, CXCL8, CXCL9, CXCL10 та ін.). Гіперпродукція цитокіну IL-1β і хемокіну CXCL8 зумовлює як проліферацію, так і рекрутування нейтрофілів в уражені тканини. Своєю чергою, нейтрофіли, продукуючи прозапальні цитокіни та хемокіни, рекрутують моноцити. Високий рівень нейтрофілів у периферичній крові асоціюється з несприятливим прогнозом перебігу COVID-19 [13].

Інфіковані SARS-CoV-2 епітеліальні клітини фагоцитуються дендритними клітинами й макрофагами, які переміщуються до дренувальних лімфатичних вузлів, щоби представити вірусні антигени Т-клітинам. При цьому CD4+ активують В-клітини, сприяючи виробленню вірусоспецифічних антитіл, а CD8+ можуть вбивати інфіковані вірусом клітини [12]. У пацієнтів із COVID-19 спостерігається інфільтрація легень значною кількістю запальних клітин, які, ймовірно, представлені сукупністю клітин вродженого й адаптивного імунітету [14–16]. Неконтрольована та надмірна секреція зазначеними клітинами цитокінів є причиною набряку тканини легень і тяжкої гіпоксемії. Отже, «цитокіновий шторм» зазвичай призводить до виникнення гострого респіраторного дистрес-синдрому (ГРДС) і поліорганної недостатності, що в тяжких випадках закінчуються смертю пацієнта [14, 17, 18].

Таким чином, провідним проявом COVID-19 є ураження різних структур дихальної системи. Проте, до цього часу серед експертів ведуться жваві дискусії з приводу визначення характеру змін в респіраторних відділах дихальних шляхів. На думку А. А. Зайцева та співавт. [19], яку підтримує чимало фахівців, порушення в легенях слід трактувати, як пневмоніт або інтерстиціопатію, що і повинно бути відображено в діагнозі. З точки зору цих спеціалістів, така трактовка даної патології має важливе практичне значення, у з'вязку з тим, що термін «пневмонія» нерідко змушує лікарів помилково призначати антимікробну терапію при відсутності об›єктивних ознак приєднання бактеріальної інфекції. Навпаки, вищезазначені терміни (вірусне ураження легень або інтерстиціопатія) дають змогу практичному лікарю правильно оцінити ситуацію, в тому числі до призначення, при наявності показань, протизапальної терапії (глюкокортикостероїди і ін.). Однак термін «пневмоніт» викликає заперечення, оскільки згідно визначень Mayo Clinic (2018), Merriam-Webster (2020) та Вікіпедії (2020) його зазвичай використовують, коли причиною є неінфекційний агент (наприклад, хімічна речовина, алерген, радіація та ін.). Крім того, такий підхід, на нашу думку, заперечує можливість SARS-CoV-2 викликати первинну вірусну пневмонію і нівелює необхідність використання специфічної противі-

русної терапії у пацієнтів, навіть за тяжкого перебігу захворювання. Утім, переважна більшість фахівців сьогодні дотримується думки, що коронавірус, як і деякі інші вірусні збудники, здатний безпосередньо вражати альвеолоцити, спричиняючи розвиток первинної вірусної пневмонії, котра має свої морфологічні, клінічні та лабораторні відмінності, а також особливості лікування [3, 20–22].

Морфологічні відмінності вірусної пневмонії встановлені як в результаті детального аналізу патологоанатомічних досліджень, так і даних комп›ютерно- томографічного сканування. За результатами обстеження двох хворих, які перенесли лобектомію з приводу раку легень, S. Tian та співавт. [15] повідомили про патогістологічні ознаки у разі пневмонії, асоційованої з COVID-19. Ретроспективно встановлено, що у цих пацієнтів був COVID-19 на час операції. Патологічні зміни включали набряк, білковий ексудат, закупорку судин, запальні кластери з багатоядерними гігантськими клітинами, інтерстиційну фібробластну проліферацію і реактивну гіперплазію альвеолоцитів. Оскільки на час операції у пацієнтів не було симптомів вірусної інфекції, автори приходять до висновку, що ці особливості можуть відображати більш ранню фазу пневмонії, асоційованої з COVID-19 [15]. Натомість, на пізніх стадіях захворювання, за даними L. M. Barton et al. [23] та D. Wichmann et al. [24], основними патологічними проявами є альвеолярне пошкодження з лімфоцитарним інфільтратом, тромбозами дрібних судин і вогнищами альвеолярної кровотечі.

За даними М. В. Самсонової та співавт. [25], патоморфологічна картина в легенях при COVID-19 відповідає вірусній інтерстиційній пневмонії в вигляді дифузного альвеолярного пошкодження (ДАП). Автори при аналізі 123 спостережень виявили невідповідність між тривалістю перебігу захворювання і фазою ДАП. Так, зміни, характерні для ексудативної фази, спостерігалися на 3–37-й день захворювання, а ознаки проліферації — вже на 7-му добу появи симптомів. Останній факт можна, ймовірно, пояснити тим, що в деяких випадках спостерігався тривалий період безсимптомного або майже безсимптомного перебігу хвороби. Крім того, в 41,5 % спостережень виявлено поєднання ексудативної та проліферативної фази захворювання.

Для ексудативної фази були характерні наступні зміни [26]:

- внутрішньоальвеолярний набряк з домішками еритроцитів, моноцитів та макрофагів у рідині, можуть також спостерігатися злущені альвеолоцити, нейтрофіли, лімфоцити і плазмоцити;
- гіалінові мембрани (різної товщини та розповсюдженості, які можуть сягати навіть внутрішньої поверхні бронхіол);
- десквамація альвеолярного (у вигляді окремих клітин та/або їх симпластів) та бронхіолярного епітелію, поява крупних, неправильної форми альвеолоцитів II типу із збільшеними ядрами, що містять грубозернистий хроматин та чіткі ядерця (у декотрих із них навколо ядра видно гало, а в цитоплазмі — округлі базофільні або еозинофільні включення, характерні для вірусного ушкодження клітин); проліферація альвеолоцитів II типу, формування їх симпластів;
- деструктивно-продуктивний тромбоваскуліт, периваскулярна та перибронхіальна лімфо-плазмоклітинна та макрофагальна інфільтрація, а також інфільтрація міжальвеолярних перетинок, виражене повнокров'я капілярів міжальвеолярних перетинок та гілок легеневих артерій і вен, із сладжами еритроцитів, «свіжими» фібриновими та організуючими тромбами;
- периваскулярні, внутрішньобронхіальні, внутрішньобронхіолярні та внутрішньоальвеолярні крововиливи (вони є субстратом кровохаркання); причому виражений альвеолярно-геморагічний синдром характерний для більшості спостережень з формуванням, фактично, геморагічних інфарктів; вторинний інтра-альвеолярний та периваскулярний гемосидероз представлений мінімально;
- поодинокі мегакаріоцити типової будови у капілярах міжальвеолярних перетинок, які характерні для «шокових легень» будь-якого походження.

Проліферативна фаза альвеолярного ушкодження характеризувалася наступними ознаками [26]:

- у просвітах альвеол накопичувався фібрин різного ступеня зрілості; в частині альвеол визначалися поліповидні розростання фібробластичної (грануляційної) тканини;
- зливні поля облітеруючого бронхіоліту та пневмонії на стадії її організації; ділянки пухкого фіброзу із щілиноподібними структурами, які вистелені метаплазованим плоским епітелієм;
- у частині спостережень виявлено виражене інтерстиційне запалення з потовщенням та набряком міжальвеолярних перетинок, набряком та міксоматозом периваскулярної строми;
- нерідко мало місце прогресування мікроангіопатії і тромбозу мікроциркуляторного русла, гілок легеневих артерій і вен різного калібру.

За даними О. В. Зайратьянц та співавт. [26], у 37 % померлих від COVID-19 поряд з вірусною пневмонією (причому, як під час ексудативної, так і проліферативної стадій альвеолярного ушкодження), виникає бактеріальна вогнищева, або зливна пневмонія. У більш пізні стадії захворювання у легенях (частіше — у нижніх частках) виявляються ділянки організуючої пневмонії з розростанням фіброзної тканини, а також зміни, характерні для фіброзуючого альвеоліту (макроскопічно — стільникова легеня). Такі зміни у подальшому можуть призводити до розвитку дихальної недостатності, вторинної легеневої гіпертензії та легеневого серця.

Прижиттєві морфологічні зміни в легенях при COVID-19 ілюструють мікрофотографії гістологічних препаратів двох пацієнтів з полісегментарною пневмонією (рис. 1–3).

Нижче представлені мікрофотографії морфологічних змін в легенях померлого пацієнта з вірусною пневмонією (рис. 4–8).

Найдостовірнішим методом візуалізації морфологічних проявів пневмонії, асоційованої з COVID-19, є комп›ютерна томографія (КТ), інформативність якої становить близько 96 % [28]. На сьогоднішній день особливості КТ-ознак цієї патології ретельно проаналізовані у роботі S. Salehi та співавт. [29]. За узагальненими КТ-даними 919 пацієнтів з цим захворюванням встановлені характерні

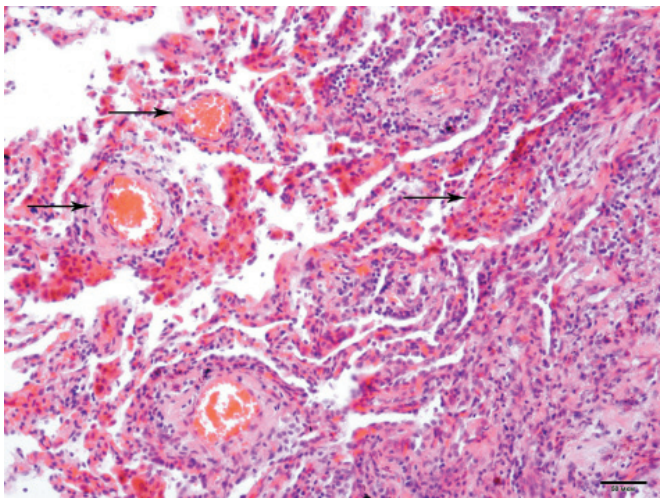

Рис. 1. У легеневій тканині визначаються мікротромбоваскуліти (стрілки), поза судин — скупчення пігментованих макрофагів (сидерофагів), формування запально-клітинних, переважно інтерстиційних інфільтратів; забарвлення гематоксиліном і еозином; зб.: × 100

закономірності і розподіл проявів цього захворювання: симптом «матового скла» (ground glass opacification — GGO) — у 88,0 % випадків, двостороннє залучення — у 87,5 %, периферичний розподіл — у 76,0 % і мультилобарна (більше однієї частки) локалізація — у 78,8 %. Ущільнення паренхіми у вигляді консолідацій автори реєстрували в 31,8 % випадків, причому частіше спостерігали поєднання GGO і консолідації.

Симптом «матового скла» — це ділянки зниження прозорості паренхіми легень внаслідок найрізноманітніших причин — алергічної або токсичної реакцій, запалення, фіброзу, при цьому патологічний процес локалізований переважно в інтерстиційній тканині: в міждолькових перетинках, міжацінарних структурах, інтерстиції судин і бронхіол. Даний симптом характерний для інтерстиційних пневмоній — ідіопатичної неспецифічної [30], вірусних [31], а також підгострої (гранулематозної) форми гіперсенситивного пневмоніту, токсичних (в тому числі і лікарсько-індукованих) пневмонітів [32]. Ділянки зниження прозорості паренхіми мають незначну щільність, тому

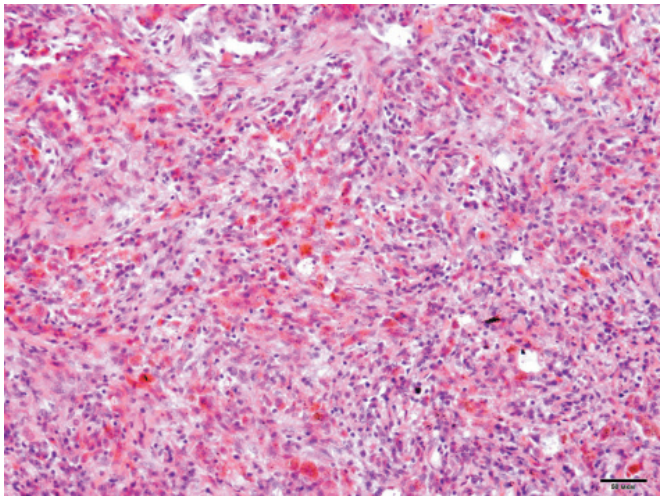

Рис. 2. Вогнище запально-клітинного інфільтрату при COVID-19 пневмонії. Звертають увагу значні домішки сидерофагів; забарвлення гематоксиліном і еозином; зб.: × 100

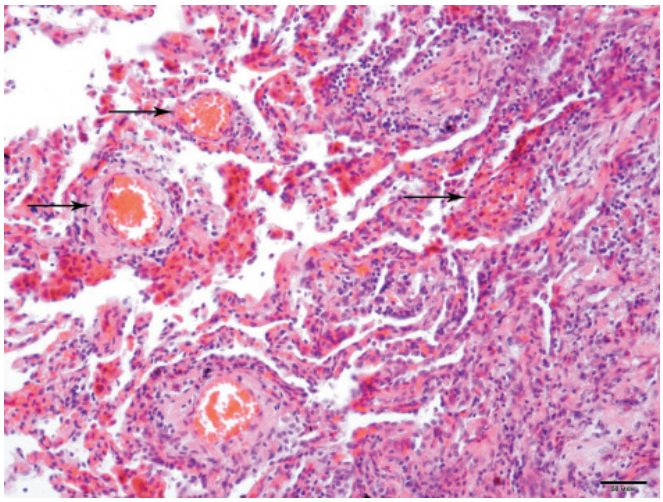

Рис. 3. Ділянка легеневої тканини у стані дизателектазу з інфільтрацією переважно клітинами крові. Ядра декотрих клітин апоптичні (зморщені, зменшені у розмірах, практично чорного кольору); забарвлення гематоксиліном і еозином; зб.: × 100

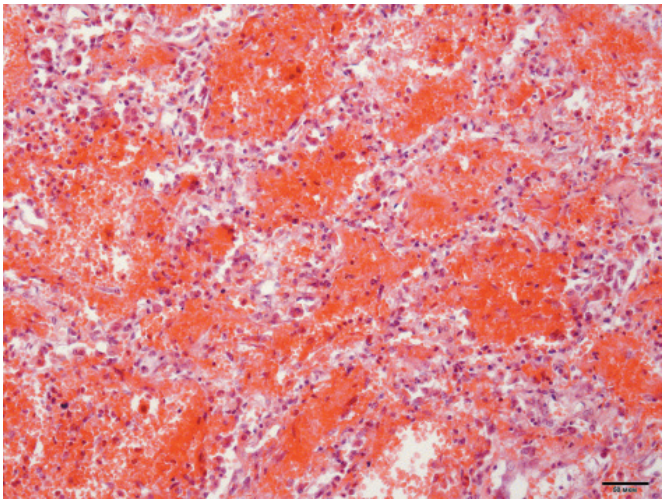

Рис. 4. Ділянка виражених внутрішньоальвеолярних крововиливів з частковою деструкцією альвеолярних перетинок. Альвеолоцити у значній кількості злущені; забарвлення гематоксиліном і еозином; зб.: × 100

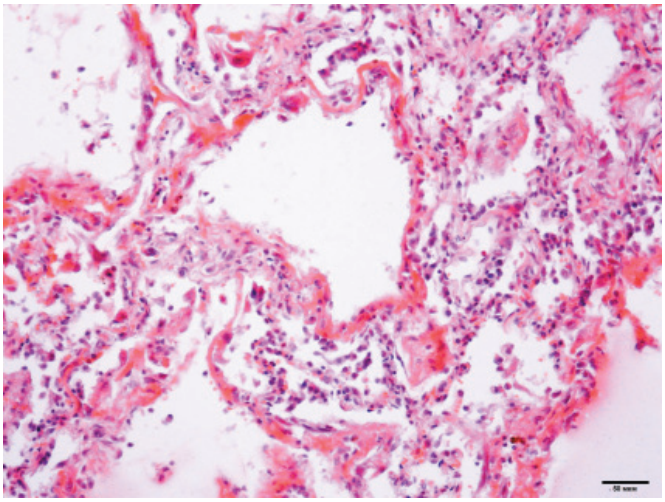

Рис. 5. Інша ділянка легеневої тканин із сформованими еозинофільними гіаліновими мембранами на стінках альвеол; забарвлення гематоксиліном і еозином; зб.: × 100

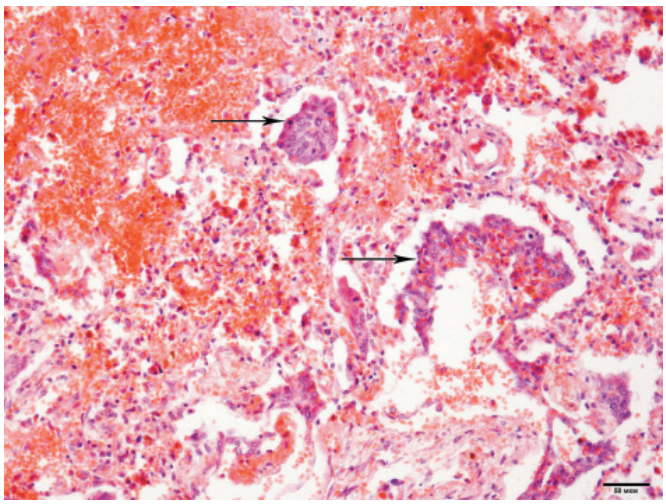

Рис. 6. Ділянка легеневої тканини з крововиливами (верхній лівий кут), скупчення метаплазованих клітин епітелію бронхіол (стрілки); забарвлення гематоксиліном і еозином; зб.: × 100

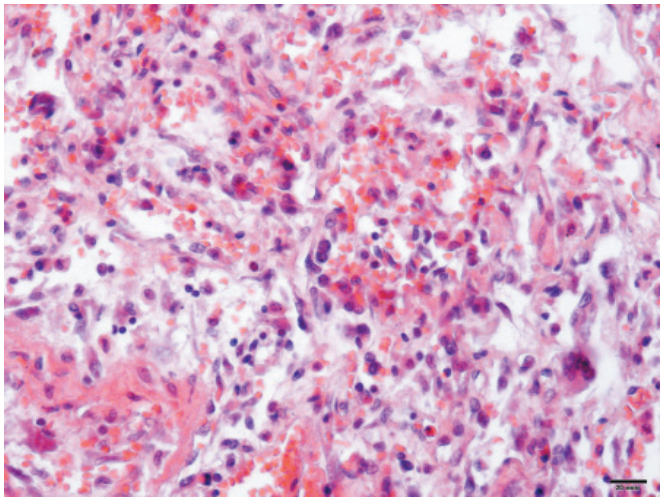

Рис. 7. Характерна морфологічна картина при дифузному альвеолярному ушкодженні. Представлено поодинокі багатоядерні клітини-симпласти, які спостерігаються при вірусних інфекціях; забарвлення гематоксиліном і еозином; зб.: × 200

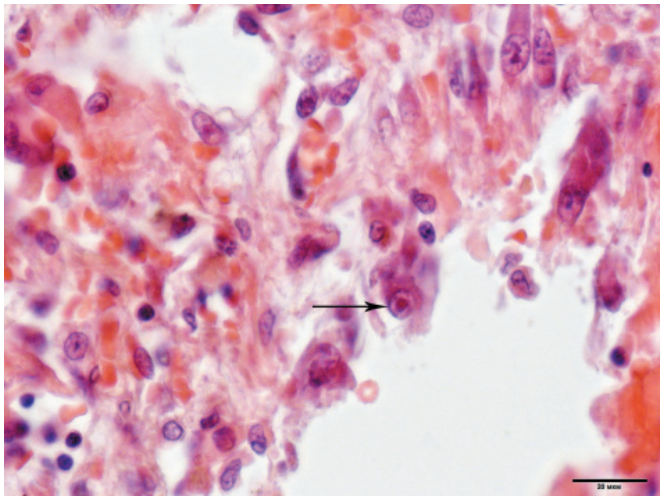

Рис. 8. На великому збільшенні мікроскопу представлено крупні клітини з виразними цитопатичними змінами. Гало-ефект (стрілка); забарвлення гематоксиліном і еозином; зб.: × 400

на тлі «матового скла» диференціюються судини і бронхи, які відрізняються більш щільною структурою.

Консолідація представляє собою ділянку ущільнення паренхіми, частіше неправильної форми, яка по щільності перевершує зону «матового скла», в зв›язку з чим судини і бронхи на її тлі зазвичай не візуалізуються. На відміну від інших форм ущільнень, а саме — вузлів і утворень, консолідація не має чітких меж, вона, як правило, розпливчаста. Консолідація обумовлена накопиченням багатого клітинами ексудату в альвеолярних просторах [33], що характерно для пневмонії бактеріальної природи.

Якщо рентгенівський промінь перетинає бронх не в поперечному напрямку, а вздовж, ми можемо на тлі консолідації бачити просвіт бронха, заповнений повітрям. Це так званий симптом «повітряної бронхограми». Консолідація з симптомом «повітряної бронхограми» характерна для бактеріальної пневмонії. В той же час в ущільненнях, викликаних неопластичними процесами, цього симптому зазвичай немає, оскільки просвіти бронхів часто безповітряні.

Встановлено, що на різних стадіях розвитку пневмонії, асоційованої з COVID-19, КТ-ознаки ураження легень мають деякі особливості. Так, Y. H. Jin та співавт. [33] виділили п'ять часових стадій COVID-19: ультраранню, ранню, симптомів швидкого прогресування, консолідації та розсіювання. В ультраранній стадії (безсимптомний перебіг, через 1–2 тижні після зараження) при КТ виявляють поодинокі або множинні вогнищеві GGO, плямисті консолідуючі тіні, легеневі вузлики, оточені GGO, і повітряні бронхограми [33]. У ранній стадії (ранній симптоматичний прояв хвороби, 54 % випадків) дані КТ-дослідження демонструють наявність GGO або GGO в поєднанні з потовщенням міждолькових перетинок. В стадії швидкого прогресування (3–7-й день симптоматичного прояву) результати КТ включають великі світлі плями консолідації та повітряні бронхограми [33]. На етапі консолідації (2-й тиждень симптоматичного прояву захворювання) спостерігається зниження щільності та розміру консолідуючих тіней. Приблизно через 2–3 тижні від початку клінічних проявів хвороби КТ може демонструвати розсіяну плямисту непрозору консолідацію, ретикулярне помутніння (так звана «смугаста непрозорість»), потовщення стінки бронха та міждолькових перетинок.

На думку F. Song та співавт. [34] КТ проявами прогресування захворювання є підвищення ступеня консолідації. Pan Y. та співавт. [35] оцінили послідовні КТ-сканування у 63 пацієнтів з COVID-19, які були отримані протягом 3–14 днів після початкового КТ-дослідження. Встановлено, що більше 85 % хворих мали ознаки, пов›язані з прогресуванням захворювання: збільшення GGO, консолідуючі помутніння і потовщення інтерстиціальних перетинок у вигляді волокнистих смуг. У деяких пацієнтів з легеневими вузликами на початковій КТ при подальших візуальних дослідженнях виявляють збільшення їх кількості та розміру або їх злиття. Проте, з плином часу в більшості випадків спостерігаються ознаки регресії цих утворень [35].

Також значний інтерес викликає дослідження H. Shi та співавт. [36], у якому було ретроспективно проаналізовано результати серійної КТВР3 (КТ високої роздільної здатності) 81 пацієнта з COVID-19, госпіталізованих в

період із 20 грудня 2019 р. по 23 січня 2020 р. в Ухані (Китай). У дослідження увійшли 42 (52 %) чоловіки та 39 (48 %) жінок, середній вік яких складав 49,5 року. У всіх випадках наявність інфекції підтверджена за допомогою ПЛР зі зворотною транскрипцією у реальному часі. Залежно від терміну проведення першої КТ після появи симптомів захворювання чи виконання цього радіологічного дослідження за безсимптомного перебігу пацієнти були розподілені на чотири групи (рис. 9).

До складу групи 1 увійшли 15 пацієнтів, яким КТ виконана за безсимптомного перебігу інфекції. При радіологічному дослідженні виявлені однобічні (у 60 % випадків), мультифокальні (у 53 %) та інфільтративні зміни за типом «матового скла» (у 93 %). У пацієнтів цієї групи досить рідко спостерігали потовщення міжлобулярних перетинок, прилеглої плеври, округлі кістозні зміни, бронхіолоектази, плевральний випіт і лімфаденопатію.

У 21 хворого групи 2 (КТ виконана через ≤ 1 тиждень після появи симптомів) зміни в легенях швидко наростали та ставали двобічними (у 90 % випадків), дифузними (у 52 %), але залишалися переважно інтерстиційними у вигляді «матового скла» (у 81 %). Відзначалися також ретикулярні ураження (6 %), консолідація (13 %), плевральний випіт (5 %) і лімфаденопатія (14 %).

У 30 пацієнтів групи 3 (першу КТ проводили в інтервалі від > 1 до ≤ 2 тижня) в міру прогресування захворювання зміни за типом «матового скла», як і раніше, переважали (у 57 %), проте значно зростала частка консолідації (у 30 %).

У 15 хворих групи 4 (КТ виконували в інтервалі від > 2 до 3 тижнів) найчастіше виявляли зміни за типом «матового скла» й ретикулярні ураження (по 33 % випадків), а також консолідацію (у 28 %).

У більшості включених у дослідження пацієнтів відзначали двобічне ураження легень, що переважно розташовувалося периферійно та субплеврально з дифузним розподілом. Переважали такі зміни в легенях, як інтерстиційна інфільтрація за типом «матового скла» з нечітко окресленими краями, повітряні бронхограми, потовщення прилеглої плеври. Ці характеристики неспецифічні й дещо подібні до таких при SARS і MERS.

Серійна КТ допомагала контролювати динаміку захворювання. Найпоширенішим патерном еволюції COVID-19 упродовж серії КТ-досліджень був початковий прогрес до пікового рівня з подальшим радіографічним поліпшенням, у результаті чого більшість із цих пацієнтів згодом були виписані з лікарні. Такий перебіг був пов'язаний зі сприятливими результатами лікування. Натомість прогресування рентгенологічних змін, незважаючи на терапію, пов'язане з несприятливим прогнозом [36].

В дослідженні, проведеному Y. Pan та співавт. [37], були визначені КТ-зміни в легенях у динаміці перебігу захворювання у 21 пацієнта з підтвердженним діагнозом COVID-19. На ранніх стадіях недуги у більшості випадків превалювали поодинокі GGO, кількість і об'єм яких у подальшому збільшувалися. Крім того, спостерігали появу консолідуючих тіней. У середньому КТ-зміни були найбільш помітними на 10-й день захворювання. Після 14-го дня поліпшення КТ-картини, зокрема й зменшення кількості залучених часток і розрішення консолидацій, зареєстровали у 75 % пацієнтів [37]. Розвиток плевральних випотів, а також прогресування до змішаного паттерна (наявність GGO і консолідуючих тіней) відбувалося, як правило, на більш пізніх стадіях захворювання [38–40].

У нашій країні докладний аналіз особливостей КТ-проявів пневмонії, асоційованої з COVID-19, здійснив В. К. Гаврисюк [28]. Встановлено такі найхарактерніші КТ-ознаки: симптом «матового скла», двобічне залучення, периферійний розподіл і мультилобарна (в понад одній частці) локалізація, ущільнення паренхіми у вигляді консолідації та поєднання симптому «матового скла» й консолідації. Значно рідше реєструються ретикулярні зміни внаслідок потовщення міжчасточкових перетинок, halo sign — симптом ореола/німба, пористість, яка нагадує патерн crazy paving. На відміну від класичного патерну crazy paving у разі альвеолярного протеїнозу, зумовленого потовщенням міжчасточкових перетинок і накопиченням у частках продуктів сурфактанта, пористість у разі COVID-19 дрібніша, відображає здебільшого потовщення міжацинарних інтерстиційних структур.

На рис. 10 представлені результати КТ легень чотирьох пацієнтів, обстежених в різний період часу в НІФП НАМН України.

Наведені на рис. 10 дані свідчать про те, що у пацієнта з пневмонією, асоційованою з COVID-19, на ранній стадії процес не має будь-яких відмінностей КТ-ознак у порівнянні з іншими нозологіями. В усіх випадках на КТ визначаються множинні ділянки «матового скла» (у пацієнтки С. — з дрібновузликовою дисемінацією), що вказує на інтерстиційний характер ураження.

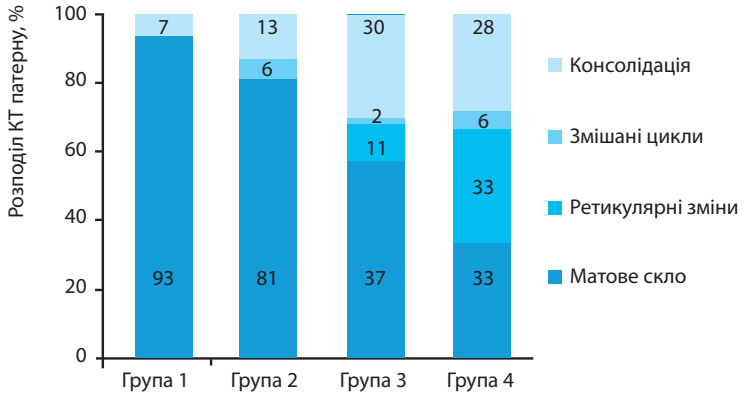

Рис. 9. Розподіл різних патернів легеневих змін, які виявляються при КТ у пацієнтів із COVID-19 [36]

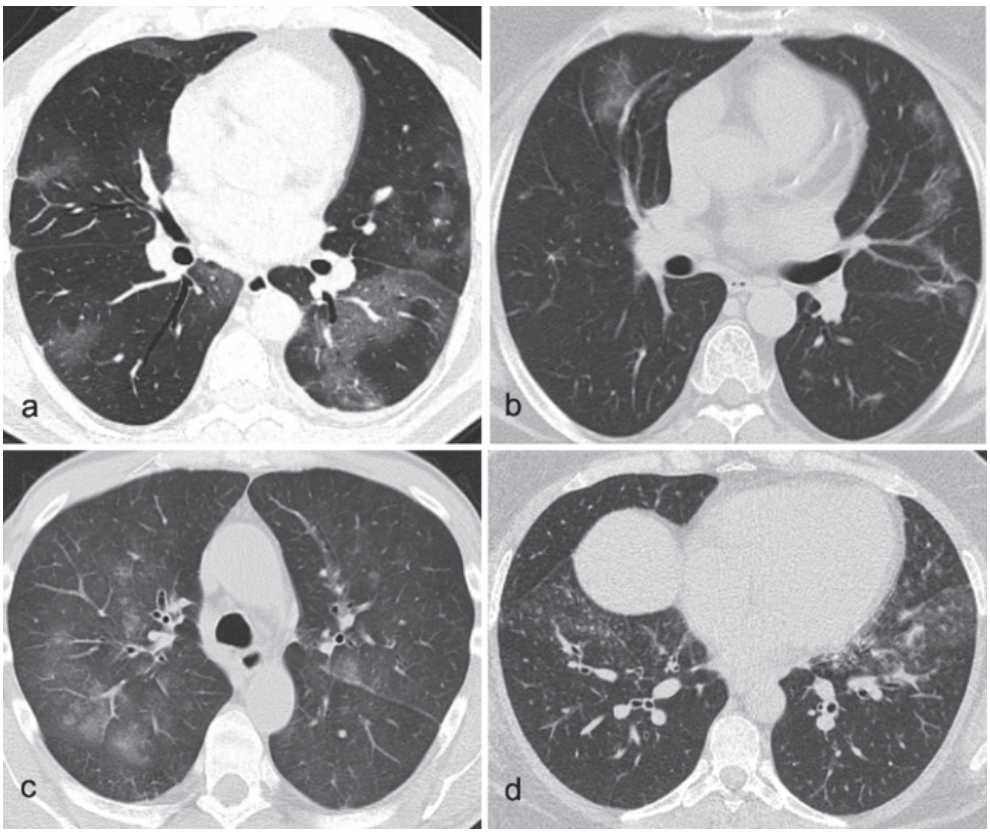

Рис. 10. Комп'ютерна томографія органів грудної порожнини: a — пацієнт К., 55 років, COVID-19, на 5-й день від появи клінічних симптомів; b — пацієнтка О., 58 років, гіперсенситивний пневмоніт, підгостра форма; c — пацієнт Л., 58 років, лікарський пневмоніт, спричинений гемцитабіном; d — пацієнтка С., 43 роки, метотрексат-індукований пневмоніт

На рис. 11 наведені дані КТ пацієнтки Н., 56 років, з негоспітальною пневмонією, асоційованою з COVID-19, у пізнішій фазі — на 12-й день після початку клінічних проявів.

Результати КТ-дослідження в динаміці свідчать про те, що радіологічна еволюція пневмонії при COVID-19 корелює з клінічним перебігом захворювання. Зокрема, покращання стану пацієнта асоціюються зі зворотним розвитком КТ-проявів [28].

Для оцінки ступеня та характеру ушкоджень легеневої тканини у пацієнтів з вірусною пневмонією, асоційованою з COVID-19, С. П. Морозов та співавт. [41] запропонували критерії, що наведені в табл. 1. На думку авторів, ступінь змін в легенях слід відображати в клінічному діагнозі.

25 березня 2020 р. була опублікована класифікація CO-RADS — стандартізована система опису променевої картини (за результатами КТ) у пацієнтів з передбачуваною вірусною інфекцією COVID-19, яка заснована на ймовірністі наявності захворювання. Класифікація запропонована COVID-робочою групою Королівського Радіологічного товариства Нідерландів [42].

Таким чином, на сьогодні переважна більшість фахівців, до якої ми теж приєднуємося, вважають, що морфологічні зміни в легенях, котрі асоційовані з COVID-19, неодхідно розцінювати як первинну вірусну інтерстиційну пневмонію. Вона може протікати в різних варіантах — від безсимптомного до вкрай тяжкого з виникненням ГРДС та інших ускладнень. У незначної кількості пацієнтів (6–8 %), особливо тих, хто потребує перебування у ВІТ з використанням ШВЛ, виникає бактеріальна коінфекція або суперінфекція, в результаті чого розвивається вторинна вірусно-бактеріальна пневмонія, яка нерідко є нозокоміальною [43, 44].

Натепер існує принципова позиція щодо необхідності розмежування первинної вірусної і вторинної вірусно-бактеріальної пневмонії, оскільки це суттєво позначається на характері заходів для лікування даних пацієнтів. На жаль, поки немає конкретного критерію, який би дозволив таке здійснити, тому доцільно комплексно оцінювати результати клінічних, лабораторних та інструментальних досліджень [45]:

1) клінічний аналіз крові. Наявність лейкоцитозу > 10–12 х 10^9/л з підвищенням рівня нейтрофілів та/або

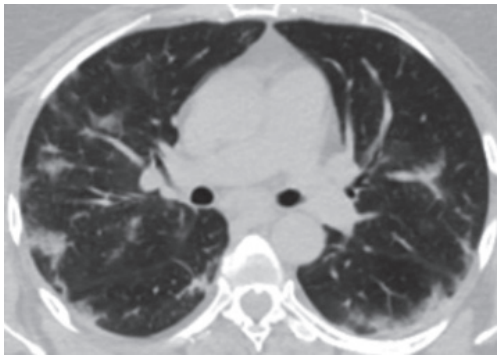

Рис. 11. Комп'ютерна томографія органів грудної порожнини пацієнтки Н., 56 років, негоспітальна пневмонія, асоційована з COVID-19, 12-й день періоду клінічної маніфестації в стадії прогресування: у пацієнтки визначаються множинні ущільнення у вигляді консолідацій переважно з периферичним розподілом

Таблиця 1

Критерії оцінювання змін легеневої тканини у разі вірусної пневмонії, асоційованої з COVID-19, за даними КТ-дослідження органів грудної клітки* [41]

Ступінь змін	Основні ознаки вірусної пневмонії
КТ-0	Норма і відсутність КТ-ознак вірусної пневмонії на фоні типової клінічної картини та релевантного епідеміологічного анамнезу**
Легка (КТ-1)	Зони ущільнення по типу «матового скла». Залучення паренхіми легень < 25 %*
Середньотяжка (КТ-2)	Зони ущільнення за типом «матового скла». Залучення паренхіми легень 25–50 %*
Тяжка (КТ-3)	Зони ущільнення за типом «матового скла». Зони консолідації. Залучення паренхіми легень 50–75 %*. Збільшення обсягу ураження на 50 % за 24–48 год на тлі дихальних порушень, якщо дослідження виконуються в динаміці
Крайнє тяжка (КТ-4)	Дифузне ущільнення легеневої тканини за типом «матового скла» і консолідації в поєднанні з ретикулярними змінами. Гідроторакс (двобічний, переважає зліва). Залучення паренхіми легень > 75 %*

* — відсоток ураження оцінюється окремо по кожній легені. Ступінь змін оцінюється по легені з найбільшим ураженням (незалежно від наявності післяопераційних змін).
** — за результатами КТ рентгенологічні ознаки запальних уражень можуть бути відсутніми у 18 % пацієнтів з легким перебігом хвороби, а також на ранніх етапах розвитку захворювання.

паличкоядерного зсуву > 6 %, нейтрофільно-лімфоцитарного співвідношення > 20 вказують на високу вірогідність бактеріальної інфекції; при цьому треба пам'ятати, що при тяжкому перебігу захворювання рівень нейтрофілів також може підвищуватися;

2) С-реактивний білок. Зазвичай цей показник підвищується в імунопатологічну стадію хвороби (5-7 день захворювання) і корелює з тяжкістю перебігу, поширеністю запальної інфільтрації і прогнозом. Його діагностичне значення в цей період хвороби для оцінки приєднання вторинної бактеріальної флори дуже мале, оскільки домінують іммунні процеси ушкодження легень. Також слід пам'ятати, що в перший тиждень захворювання можуть розвиватися суто вірусні пневмонії, при яких підвищення СРБ може зовсім не відбуватися. Треба розглянути можливість приєднання вторинної бактеріальної або грибкової флори у хворих, що мають віраж СРБ після його значного зниження (нормалізації), зазвичай це 2-3 тижні захворювання. Таким чином, використання тільки цього показника в диференційній діагностиці двох видів пневмонії та можливості приєднання вторинної флори є малоінформативним;

3) прокальцитонін. При первинній вірусній пневмонії рівень цього біомаркеру не перевищує нормальні показники. Наростання концентрації прокальцитоніну зазвичай свідчить про приєднання бактеріальної інфекції;

4) КТ легень. Типовими проявами вірусної пневмонії, асоційованої з COVID-19, являються:

– зниження пневматизації легеневої тканини за типом «матового скла» з консолідацією або без неї, з потовщенням внутрішньодолькових септ («бруківка») або без них;

– множинні ділянки зниження пневматизації легеневої тканини за типом «матового скла» округлої форми з консолідацією або без, з потовщенням септ («бруківка») або без них;

– «зворотнє гало» або інші ознаки організуючою пневмонії (в більш пізніх фазах захворювання);

– розташування переважно периферичне, двобічний характер ураження.

Сумнівними проявами вірус-асоційованого ураження легень є [45]:

– множинні дифузні ділянки зниження пневматизації легеневої тканини за типом «матового скла», розташовані в прикореневих відділах або мають односторонню локалізацію з консолідацією або без, з браком специфічного розподілу, а також не округлі і розташовані не по периферії;

– дуже дрібні ділянки «матового сткла», не округлі та розташовані не на периферії.

Атиповими ознаками вірусної пневмонії (відсутність типових і сумнівних ознак — найчастіше це прояви бактеріальної пневмонії) є [45]:

– ізольована часткова або сегментарна консолідація без «матового скла»;

– вузлики (солідні, по типу «дерева в бруньках»);

– кавітація;

– потовщення міждолькового інтерстицію з плевральним випотом;

– переважно однобічна локалізація;

– лімфаденопатія.

Основні диференційно-діагностичні критерії первинної вірусної і вторинної вірусно-бактеріальної пневмонії, асоційованої з COVID-19, наведені в табл. 2.

Отже, на даний момент перебіг COVID-19 характеризується виникненням у значної кількості пацієнтів пневмонії, котра є переважно первинною вірусною або вірус-індукованою (іммунопатологічна фаза), і при якій немає потреби призначати антибактеріальну терапію. Більш того, не виключено, що ці лікарські засоби можуть бути причиною різних ускладнень, що виникають при COVID-19, а також призводити до росту антибіотикорезистентності бактеріальних збудників. Для оцінки можливого приєднання бактеріального компоненту треба використовувати сукупність клініко-лабораторних даних (період хвороби, зміни в гемограмі, рівні СРБ та прокальцитоніну). Ранне призначення на амбулаторному етапі противірусних препаратів прямої дії було би доцільним для зменшення вірусного навантаження та, відповідно, реакцій іммунної системи, але в нашій країні доступу до протокольного фавіпіравіру практично немає, а ремдесевір для внутришньовенного введення може призначатися тільки в стаціонарних умовах під контролем функції нирок.

Важливе місце в лікуванні пневмонії у хворих з COVID-19 займають глюкокортикостероїди. Їх призна-

Таблиця 2

Диференційно-діагностичні критерії первинної вірусної і вторинної вірусно-бактеріальної негоспітальної пневмонії, асоційованої з COVID-19

Показник	Вірусна пневмонія	Вірусно-бактеріальна пневмонія
Виникнення пневмонії	3 перших днів COVID-19	6 доба і пізніше
Початок захворювання	Поступовий	Гострий, після деякого покращання
Наявність гнійного мокротиння	Ні	Часто
Зниження креатиніну в сироватці крові	Так	Ні
Лейкопенія/ лімфоцитопенія	Так	Рідко, лише за тяжкого перебігу
Лейкоцитоз	Ні	Як правило *
Паличкоядерні нейтрофіли	1–6 %	> 6 %
Підвищення ШОЕ	Ні/незначне	Так
Прокальцитонін	< 0,1нг/мл	> 0,25 нг/мл
Інтерстиційні зміни в легенях («матове скло», GGO)	Переважають	Незначні
Альвеолярні зміни в легенях (консолідація)	Незначні	Переважають

Примітка: * - часто повязаний з призначенням ГКС в цей період

чення на амбулаторному етапі в ранній період хвороби є не тільки недоцільним, але й шкідливим для хворих, оскільки пролонгують реплікацію вірусу та збільшують його навантаження, чим провокують більш тяжкий перебіг захворювання, особливо у уразливих людей з групи ризику. Їх призначення виправдано у разі розвитку імунопатологічної стадії (з 5-7 доби) та/або розвитку дихальної недостатності. Слід також пам'ятати, що температура тіла не завжди корелює як з тяжкістю захворювання (визначається клінічно), так і з інтенсивністю запальних процесів (за даними лабораторих досліджень).

Інші іммуномодулюючі засоби, регламентовані Наказом МОЗ України № 3094 від 31.12.21 р. "Про внесення змін до протоколу "Надання медичної допомоги для лікування коронавірусної хвороби (COVID-19)", а саме — внутришньовенні іммуноглобуліни та інгібітори ІЛ-6 повинні призначатися в стаціонарних умовах досвідченними фахівцями виходячи з міркувань ефективності та безпеки для кожного хворого.

При виникненні вторинної вірусно-бактеріальної пневмонії призначення антибактеріальної терапії, ми вважаємо, більш доцільно здійснювати згідно рекомендацій, наведених у заснованій на доказах Адаптованій клінічній настанові «Негоспітальна пневмонія у дорослих осіб: етіологія, патогенез, класифікація, діагностика, антимікробна терапія та профілактика» [46]. При виникненні у пацієнта з COVID-19 бактеріальної суперінфекції з розвитком нозокоміальної пневмонії в якості емпіричної антибіотикотерапії слід використовувати засоби, що проявляють активність по відношенню до провідних мікроорганізмів, котрі циркулюють в данному лікувальному закладі і особливо у ВІТ. В подальшому антибактеріальна терапія повинна коригуватись відповідно до результатів чутливості встановленого збудника, що викликав це захворювання.

Таким чином, безпрецедентна в історії людства проблема коронавірусної інфекції - 2019, спричиненої вірусом SARS-CoV-2, збуривши величезну кількість фундаментальних питань стосовно патогенезу пневмонії, взаємодії вірусу з легеневим мікробіомом та імунною системою людини, гетерогенності та непрогнозованої тяжкості перебігу, залишається головною темою сучасності. Етіотропна та патогенетична терапія пацієнтів із COVID-19 перебуває на стадії розробки. Серед пріоритетних напрямів наукових досліджень — розроблення вакцини проти COVID-19. Медико-організаційна криза, спричинена спалахом COVID-19, вказує також на необхідність удосконалення протиепідемічних заходів на рівні медичного закладу, країни та світу, модернізації систем охорони здоров'я та перегляду їх фінансування. Сьогодні величезна армія фахівців невпинно працює над вирішенням цієї складної проблеми, що сприяє постійному оновленню та доповненню інформації про зазначену недугу.

ЛІТЕРАТУРА

1. Su S, Wong G, Shi W, et al. Epidemiology, genetic recombination, and pathogenesis of coronaviruses. Trends Microbiol. 2016;24(6):490–502.
2. Wu A, Peng Y, Huang B, et al. Genome composition and divergence of the novel coronavirus (2019-nCoV) originating in China. Cell Host. Microbe. 2020;27(3):325–328.
3. Lu R, Zhao X, Li J, et al. Genomic characterisation and epidemiology of 2019 novel coronavirus: implications for virus origins and receptor binding. Lancet. 2020;395(10224):565–574.
4. Li F, Li W, Farzan M, et al. Structure of SARS coronavirus spike receptorbinding domain complexed with receptor. Science. 2005;309(5742):1864–1868.
5. Lu G, Hu Y, Wang Q, et al. Molecular basis of binding between novel human coronavirus MERS-CoV and its receptor CD26. Nature. 2013;500(7461):227–231.
6. Комісаренко СВ. Полювання вчених на коронавірус SARS-CoV-2, що викликає COVID-19: наукові стратегії подолання пандемії. Вісн. НАН України. 2020;8:29–71.
7. Wrapp D, Wang N, Corbett K, et al. Cryo-EM structure of the 2019-nCoV spike in the prefusion conformation. Science. 2020;367(6483):1260–1263.
8. Абатуров АЕ, Агафонова ЕА, Кривуша ЕЛ, и др. Патогенез COVID-19. Здоров'я дитини. 2020;15(2):133–144.
9. Li M-Y, Li L, Zhang Y, et al. Expression of the SARS-CoV-2 cell receptor gene ACE2 in a wide variety of human tissues. Infect. Dis. Poverty. 2020;28(9):45.
10. Shang J, Ye G, Shi K, et al. Structural basis of receptor recognition by SARS-CoV-2. Nature. 2020;581(7807):221–224.
11. Yoshikawa T, Hill T, Li K, et al. Severe acute respiratory syndrome (SARS) coronavirus-induced lung epithelial cytokines exacerbate SARS pathogenesis by modulating intrinsic functions of monocyte-derived macrophages and dendritic cells. J. Virol. 2009;83(7): 3039–3048.
12. Yuki K, Fujiogi M, Koutsogiannaki S. COVID-19 pathophysiology: a review. Clin. Immunol. 2020;215:108427.

REFERENCES

1. Su S, Wong G, Shi W, et al. Epidemiology, genetic recombination, and pathogenesis of coronaviruses. Trends Microbiol. 2016;24(6):490–502.
2. Wu A, Peng Y, Huang B, et al. Genome composition and divergence of the novel coronavirus (2019-nCoV) originating in China. Cell Host. Microbe. 2020;27(3):325–328.
3. Lu R, Zhao X, Li J, et al. Genomic characterisation and epidemiology of 2019 novel coronavirus: implications for virus origins and receptor binding. Lancet. 2020;395(10224):565–574.
4. Li F, Li W, Farzan M, et al. Structure of SARS coronavirus spike receptorbinding domain complexed with receptor. Science. 2005;309(5742):1864–1868.
5. Lu G, Hu Y, Wang Q, et al. Molecular basis of binding between novel human coronavirus MERS-CoV and its receptor CD26. Nature. 2013;500(7461):227–231.
6. Komisarenko SV. *Polyuvannya vchenykh na koronavirus SARS-CoV-2, shcho vyklykaye COVID-19: naukovi stratehiyi podolannya pandemiyi* (Hunting scientists for the coronavirus SARS-CoV-2, which causes COVID-19: scientific strategies to overcome the pandemic). *Visn. NAN Ukrayiny*. 2020;8:29–71.
7. Wrapp D, Wang N, Corbett K, et al. Cryo-EM structure of the 2019-nCoV spike in the prefusion conformation. Science. 2020;367(6483):1260–1263.
8. Abaturov AYe, Agafonova YeA, Krivusha YeL, et al. Patogenez COVID-19 (Patogenesis of COVID-19). Zdorov'ya dityny. 2020;15(2):133–144.
9. Li M-Y, Li L, Zhang Y, et al. Expression of the SARS-CoV-2 cell receptor gene ACE2 in a wide variety of human tissues. Infect. Dis. Poverty. 2020;28(9):45.
10. Shang J, Ye G, Shi K, et al. Structural basis of receptor recognition by SARS-CoV-2. Nature. 2020;581(7807):221–224.
11. Yoshikawa T, Hill T, Li K, et al. Severe acute respiratory syndrome (SARS) coronavirus-induced lung epithelial cytokines exacerbate SARS pathogenesis by modulating intrinsic functions of monocyte-derived macrophages and dendritic cells. J. Virol. 2009;83(7):3039–3048.
12. Yuki K, Fujiogi M, Koutsogiannaki S. COVID-19 pathophysiology: a review. Clin. Immunol. 2020;215:108427.

13. Liu Y, Yang Y, Zhang C, et al. Clinical and biochemical indexes from 2019-nCoV infected patients linked to viral loads and lung injury. Sci. China Life Sci. 2020;63(3):364–374.
14. Xu Z, Shi L, Wang Y, et al. Pathological findings of COVID-19 associated with acute respiratory distress syndrome. Lancet Respir. Med. 2020;8(4):420–422.
15. Tian S, Hu W, Niu L, et al. Pulmonary pathology of early-phase 2019 novel coronavirus (COVID-19) pneumonia in two patients with lung cancer. J. Thorac. Oncol. 2020;15(5):700–704.
16. Mason RJ. Pathogenesis of COVID-19 from a cell biology perspective. Eur. Resp. J. 2020;55(4):2000607.
17. He F, Deng Y, Li W. Coronavirus disease 2019: what we know? J. Med. Virol. 2020;92(7):719–725.
18. Liu J, Zheng X, Tong Q, et al. Overlapping and discrete aspects of the pathology and pathogenesis of the emerging human pathogenic coronaviruses SARS-CoV, MERS-CoV, and 2019-nCoV. J. Med. Virol. 2020;92(5):491–494.
19. Зайцев АА, Чернов СА, Стец ВВ, и др. Алгоритмы ведения пациентов с новой коронавирусной инфекцией COVID-19 в стационаре. (Методические рекомендации). М.: ГВКГ имени Н.Н. Бурденко. 2020;17 с.
20. Russano M, Citarella F, Napolitano A, et al. COVID-19 pneumonia and immune-related pneumonitis: critical issues on differential diagnosis, potential interactions, and management. Expert Opin Biol Ther. 2020;20(9):959–964.
21. Фещенко ЮІ, Дзюблик ОЯ, Дзюблик ЯО, та ін. Негоспітальна пневмонія, асоційована з COVID-19: погляд на лікування. Укр. Пульмонолог. журнал. 2020;(2):5–12.
22. Копча ВС, Бондаренко АМ, Сай ІВ. Патогенетична терапія коронавірусної пневмонії при COVID-19. Клін. імунол. Алергол. Інфект. 2020;6(127):5–13.
23. Zhu N, Zhang D, Wang W, et al. A novel coronavirus from patients with pneumonia in China, 2019. N Engl J Med. 2020. DOI:10.1056/NEJMoa2001017.
24. Barton LM, Duval EJ, Stroberg E, et al. COVID-19 autopsies, Oklahoma, USA. Am J Clin Pathol. 2020;153(6):725–733.
25. Wichmann D, Sperhake JP, Lütgehetmann M, et al. Autopsy findings and venous thromboembolism in patients with COVID-19. Ann Intern Med. 2020;M20–2003. DOI:10.7326/M20-2003.
26. Самсонова МВ, Черняев АЛ, Омарова ЖР, и др. Особенности патологической анатомии легких при COVID-19. Пульмонология. 2020;30(5):519–532.
27. Зайратьянц ОВ, Самсонова МВ, Михалева ЛМ, и др. Патологическая анатомия COVID-19: Атлас. Москва, ГБУ «НИИОЗММ ДЗМ», 2020;140 с.
28. Гаврисюк ВК. КТ-семиотика поражений легких при коронавирусной болезни (COVID-19). Укр. пульмон. журнал. 2020;2:13–18.
29. Salehi S, Abedi A, Balakrishnan S, et al. Coronavirus Disease 2019 (COVID 19): A Systematic Review of Imaging in 919 Patients. AJR. 2020;215(1):87–93.
30. American Thoracic Society/European Respiratory Society. International Multidisciplinary Consensus on the Idiopathic Interstitial Pneumonias. Am. J. Respir. Crit. Care Med. 2002;165(2):277–304.
31. Fujita J, Shuji Bandoh S, Yamaguchi M, et al. Chest CT findings of influenza virus-associated pneumonia in 12 adult patients. Influenza Other Respir Viruses. 2007;1(5–6):183–187.
32. Akira M, Ishikawa H, Yamamoto S. Drug-induced Pneumonitis: Thin-Section CT Findings in 60 Patients. Radiology. Available at: https://pubs.rsna.org/toc/radiology/224/3
33. Jin YH, Cai L, Cheng ZS, et al. Evidence-Based Medicine Chapter of China International Exchange and Promotive Association for Medical and Health Care (CPAM). A rapid advice guideline for the diagnosis and treatment of 2019 novel coronavirus (2019-nCoV) infected pneumonia (standard version). Mil. Med. Res. 2020;7:4.
34. Song F, Shi N, Shan F, et al. Emerging novel coronavirus (2019-nCoV) pneumonia. Radiology. 2020;295:210–217.
35. Pan Y, Guan H, Zhou S, et al. Initial CT findings and temporal changes in patients with the novel coronavirus pneumonia (2019-nCoV): a study of 63 patients in Wuhan, China. Eur Radiol. 2020;30(6):3306–3309.
36. Shi H, Han X, Jiang N, et al. Radiological findings from 81 patients with COVID-19 pneumonia in Wuhan, China: a descriptive study. Lancet Infect. Dis. 2020;20(4):425–434.
37. Pan F, Ye T, Sun P, et al. Time course of lung changes on chest CT during recovery from 2019 novel coronavirus (COVID-19) pneumonia. Radiology. 2020;95(3):715–721.
38. Fang Y, Zhang H, Xu Y, et al. CT manifestations of two cases of 2019 novel coronavirus (2019-nCoV) pneumonia. Radiology. 2020;295(1):208–209.
39. Lei J, Li J, Li X, et al. CT imaging of the 2019 novel coronavirus (2019-nCoV) pneumonia. Radiology. 2020;295(1):18.
40. Shi H, Han X, Zheng C. Evolution of CT manifestations in a patient recovered from 2019 novel coronavirus (2019-nCoV) pneumonia in Wuhan, China. Radiology. 2020;295(1):20.
41. Морозов СП, Проценко ДН, Сметанина СВ, и др. Лучевая диагностика коронавирусной болезни (COVID-19): организация, методология, интерпретация результатов. М. 2020;78 с.
42. COVID-19 CO-RADS classification. Available at: https://radiologyassistant.nl/chest/covid-19-corads-classification
43. Rawson TM, Moore LS, Zhu N, et al. Bacterial and Fungal Coinfection in individuals with coronavirus: A rapid review to support COVID-19 antimicrobial prescribing. Clin Infect Dis. 2020;71(9):2459–2468.
44. Townsend L, Hughes G, Kerr C, et al. Bacterial pneumonia coinfection and antimicrobial therapy duration in SARS-CoV-2 (COVID-19) infection. JAC Antimicrob Resist. 2020;2(3):dlaa071.
45. Белевский АС, Журавлева МВ, Каменева ТР, и др. Алгоритм назначения антибактериальной терапии при SARS-CoV-2-ассоциированном повреждении легких у пациентов с COVID-19. Метод. рекомендации: М. 2020;12 с.
46. Фещенко Юі, Белослудцева КО, Голубовська ОА, та ін. Негоспітальна пневмонія у дорослих осіб: етіологія, патогенез, класифікація, діагностика, антимікробна терапія та профілактика. Адаптована клінічна настанова, заснована на доказах. К. 2019;94 с.

13. Liu Y, Yang Y, Zhang C, et al. Clinical and biochemical indexes from 2019-nCoV infected patients linked to viral loads and lung injury. Sci. China Life Sci. 2020;63(3):364–374.
14. Xu Z, Shi L, Wang Y, et al. Pathological findings of COVID-19 associated with acute respiratory distress syndrome. Lancet Respir. Med. 2020;8(4):420–422.
15. Tian S, Hu W, Niu L, et al. Pulmonary pathology of early-phase 2019 novel coronavirus (COVID-19) pneumonia in two patients with lung cancer. J. Thorac. Oncol. 2020;15(5):700–704.
16. Mason RJ. Pathogenesis of COVID-19 from a cell biology perspective. Eur. Resp. J. 2020;55(4):2000607.
17. He F, Deng Y, Li W. Coronavirus disease 2019: what we know? J. Med. Virol. 2020;92(7):719–725.
18. Liu J, Zheng X, Tong Q, et al. Overlapping and discrete aspects of the pathology and pathogenesis of the emerging human pathogenic coronaviruses SARS-CoV, MERS-CoV, and 2019-nCoV. J. Med. Virol. 2020;92(5):491–494.
19. Zaytsev AA, Chernov SA, Stets VV, et al. *Algoritmy vedeniya patsiyentov s novoy koronavirusnoy infektsiyey COVID-19 v statsionare. (Metodicheskiye rekomendatsii)* (Algorithms for managing patients with a new coronavirus infection COVID-19 in the hospital. (Guidelines). M.: GVKG imeni N.N. Burdenko. 2020;17 p.
20. Russano M, Citarella F, Napolitano A, et al. COVID-19 pneumonia and immune-related pneumonitis: critical issues on differential diagnosis, potential interactions, and management. Expert Opin Biol Ther. 2020;20(9):959–964.
21. Feshchenko YuI, Dzyublyk OYa, Dzyublyk YaO, et al. *Negospitalna pnevmoniya, asotsiyovana z COVID-19: poglyad na likuvannya* (Nosocomial pneumonia associated with COVID-19: a look at treatment). *Ukr. Pulmonoloh. zhurnal.* 2020;(2):5–12.
22. Kopcha VS, Bondarenko AM, Say IV. *Patohenetychna terapiya koronavirusnoyi pnevmoniyi pry COVID19* (Pathogenetic therapy of coronavirus pneumonia in COVID - 19). *Klin. imunol. Alerhol. Infekt.* 2020;6(127):5–13.
23. Zhu N, Zhang D, Wang W, et al. A novel coronavirus from patients with pneumonia in China, 2019. N Engl J Med. 2020. DOI:10.1056/NEJMoa2001017.
24. Barton LM, Duval EJ, Stroberg E, et al. COVID-19 autopsies, Oklahoma, USA. Am J Clin Pathol. 2020;153(6):725–733.
25. Wichmann D, Sperhake JP, Lütgehetmann M, et al. Autopsy findings and venous thromboembolism in patients with COVID-19. Ann Intern Med. 2020;M20–2003. DOI:10.7326/M20-2003.
26. Samsonova MV, Chernyayev AL, Omarova ZHR, et al. *Osobennosti patologicheskoy anatomii legkikh pri COVID-19* (Features of the pathological anatomy of the lungs in COVID-19). *Pulmonologiya.* 2020;30(5):519–532.
27. Zayrat'yants OV, Camsonova MV, Mikhaleva LM, et al. *Patologicheskaya anatomiya COVID-19: Atlas* (Pathological anatomy of COVID-19). Moskva, GBU «NIIOZMM DZM». 2020;140 p.
28. Gavrisyuk VK. *KT-semiotika porazheniy legkikh pri koronavirusnoy bolezni (COVID-19)* (CT semiotics of lung lesions in coronavirus disease (COVID-19).). *Ukr. pulmon. zhurnal.* 2020;2:13–18.
29. Salehi S, Abedi A, Balakrishnan S, et al. Coronavirus Disease 2019 (COVID 19): A Systematic Review of Imaging in 919 Patients. AJR. 2020;215(1):87–93.
30. American Thoracic Society/European Respiratory Society. International Multidisciplinary Consensus on the Idiopathic Interstitial Pneumonias. Am. J. Respir. Crit. Care Med. 2002;165(2):277–304.
31. Fujita J, Shuji Bandoh S, Yamaguchi M, et al. Chest CT findings of influenza virus-associated pneumonia in 12 adult patients. Influenza Other Respir Viruses. 2007;1(5–6):183–187.
32. Akira M, Ishikawa H, Yamamoto S. Drug-induced Pneumonitis: Thin-Section CT Findings in 60 Patients. Radiology. Available at: https://pubs.rsna.org/toc/radiology/224/3
33. Jin YH, Cai L, Cheng ZS, et al. Evidence-Based Medicine Chapter of China International Exchange and Promotive Association for Medical and Health Care (CPAM). A rapid advice guideline for the diagnosis and treatment of 2019 novel coronavirus (2019-nCoV) infected pneumonia (standard version). Mil. Med. Res. 2020;7:4.
34. Song F, Shi N, Shan F, et al. Emerging novel coronavirus (2019-nCoV) pneumonia. Radiology. 2020;295:210–217.
35. Pan Y, Guan H, Zhou S, et al. Initial CT findings and temporal changes in patients with the novel coronavirus pneumonia (2019-nCoV): a study of 63 patients in Wuhan, China. Eur Radiol. 2020;30(6):3306–3309.
36. Shi H, Han X, Jiang N, et al. Radiological findings from 81 patients with COVID-19 pneumonia in Wuhan, China: a descriptive study. Lancet Infect. Dis. 2020;20(4):425–434.
37. Pan F, Ye T, Sun P, et al. Time course of lung changes on chest CT during recovery from 2019 novel coronavirus (COVID-19) pneumonia. Radiology. 2020;95(3):715–721.
38. Fang Y, Zhang H, Xu Y, et al. CT manifestations of two cases of 2019 novel coronavirus (2019-nCoV) pneumonia. Radiology. 2020;295(1):208–209.
39. Lei J, Li J, Li X, et al. CT imaging of the 2019 novel coronavirus (2019-nCoV) pneumonia. Radiology. 2020;295(1):18.
40. Shi H, Han X, Zheng C. Evolution of CT manifestations in a patient recovered from 2019 novel coronavirus (2019-nCoV) pneumonia in Wuhan, China. Radiology. 2020;295(1):20.
41. Morozov SP, Protsenko DN, Smetanina SV, et al. *Luchevaya diagnostika koronavirusnoy bolezni (COVID-19): organizatsiya, metodologiya, interpretatsiya rezultatov* (Radiation diagnosis of coronavirus disease (COVID-19): organization, methodology, interpretation of results). M. 2020;78 p.
42. COVID-19 CO-RADS classification. Available at: https://radiologyassistant.nl/chest/covid-19-corads-classification
43. Rawson TM, Moore LS, Zhu N, et al. Bacterial and Fungal Coinfection in individuals with coronavirus: A rapid review to support COVID-19 antimicrobial prescribing. Clin Infect Dis. 2020;71(9):2459–2468.
44. Townsend L, Hughes G, Kerr C, et al. Bacterial pneumonia coinfection and antimicrobial therapy duration in SARS-CoV-2 (COVID-19) infection. JAC Antimicrob Resist. 2020;2(3):dlaa071.
45. Belevskyy AS, Zhuravleva MV, Kameneva TR, et al. *Algorytm naznacheniya antybakteryalnoy terapyy pry SARS-CoV-2-assotsyyrovannom povrezhdenyy lehkykh u patsyentov s COVID-19* (Algorithm for prescribing antibiotic therapy for SARS-CoV-2-associated lung injury in patients with COVID-19). Metod. rekomendatsyy: M. 2020;12 p.
46. Feshchenko Yul, Beloslud tseva KO, Golubovska OA, et al. *Negospitalna pnevmoniya u doroslykh osib: etiolohiya, patohenez, klasyfikatsiya, diahnostyka, antymikrobna terapiya ta profilaktyka. Adaptovana klinichna nastanova, zasnovana na dokazakh* (Nosocomial pneumonia in adults: etiology, pathogenesis, classification, diagnosis, antimicrobial therapy and prevention. Adapted evidence-based clinical guideline). K. 2019;94 p.